



UNIVERSITY  
OF TAMPERE

This document has been downloaded from  
TamPub – The Institutional Repository of University of Tampere

 *Publisher's version*

The permanent address of the publication is <http://urn.fi/URN:NBN:fi:uta-201506041615>

Author(s): Haapasalo, Joonas; Hyartt, Antti; Salmi, Minja; Nordfors, Kristiina; Lahtela, Sirpa-Liisa; Kähkönen, Marketta; Helén, Pauli; Haapasalo, Hannu

Title: Gliomien diagnoosi ja ennuste - molekyyli diagnostiikan mahdollisuudet

Year: 2014

Journal Title: Duodecim

Vol and number: 130 : 9

Pages: 893-901

ISSN: 0012-7183

Discipline: Biomedicine; Cancers

School /Other Unit: School of Medicine

Item Type: Journal Article

Language: fi

URN: URN:NBN:fi:uta-201506041615

URL: <http://www.terveysportti.fi/xmedia/duo/duo11621.pdf>

All material supplied via TamPub is protected by copyright and other intellectual property rights, and duplication or sale of all part of any of the repository collections is not permitted, except that material may be duplicated by you for your research use or educational purposes in electronic or print form. You must obtain permission for any other use. Electronic or print copies may not be offered, whether for sale or otherwise to anyone who is not an authorized user.

# Gliomien diagnoosi ja ennuste – molekyyli diagnostiikan mahdollisuudet

Gliomat ovat aivojen tukisolukasvaimia ja primaarisista aivokasvaimista yleisimpiä. Diffuusion gliomien hoito perustuu kasvaimen kirurgiseen poistoon sekä säde- ja solunsalpaajahoittoon. Diagnoosi tehdään kasvaimen histopatologisesta tutkimuksesta, jota voidaan nykyisin täydentää molekyyliagnostisilla tutkimuksilla. Esitämme Tampereen yliopistollisessa sairaalassa vuosina 1983–2009 hoidettujen gliomapotilaiden ennustetta kuvaavia uusia menetelmiä, joista tärkeimpiä ovat *IDH*-mutaation ja 1p/19q-kodeleation osoitukset. Tulevaisuudessa voi olla mahdollista räätälöidä hoitoa potilaskohtaisesti gliomien profiloinnin perusteella.

**Uusia gliomatapauksia** todetaan Suomessa vuosittain noin kuusi 100 000:ta henkilöä kohhti (1). Gliomapotilaiden hoito on keskittynyt Suomessa yliopistosairaaloihin, joissa toimii eri lääketieteen erikoisalojen muodostamia neuro-onkologisia työryhmiä. Niihin kuuluu tavallisesti neurokirurgi, onkologi, hemat-onkologi, neurologi, neuropatologi ja neuro-radiologi. Tyypillisesti potilaan kliininen oire (esimerkiksi ensimmäinen epileptinen kohta) herättää epäilyn kasvaimesta, mikä johtaa kuvantamistutkimuksiin (magneettikuvaus tai tietokonetomografia). Kuvantamislöydöksen perusteella pohditaan alustavaa diagnoosia ja leikkaushoidosta päättää neurokirurgi. Varsinaisen (histopatologisen) diagnoosin tekee neuropatologi neurokirurgisessa leikkauksessa otetuista kudoksenäytteistä. Onkologi tekee diagnostisen tiedon perusteella päätöksen aikuispotilaiden säde- ja solunsalpaajahoidosta, hemat-onkologi lapsipotilaiden (1, 2).

Tampereen yliopistollisessa sairaalassa leikataan vuosittain noin 200 primaarista keskus-

hermostokasvainta, joista 37 % on gliomia. Yleisimpiä ovat astrozyttiset kasvaimet (28 %) ja toiseksi yleisimpiä oligodendrogliaaliset kasvaimet (7 %). Gliomat ovat lasten yleisin aivokasvainryhmä (3). Tässä katsauksessa keskitytään aikuisten tavallisimpiin glioomiin eli diffuusisti infiltroiviin astrozytoomiin, joiden erilaistumisaste gradus (G) on II–IV ja oligodendrogliaaliin kasvaimiin, eli oligodendrogliooniin ja oligoastrozytoomiin (G II–III). Näistä kaikista käytetään yhteisnimitystä diffuusit gliomat.

## Histopatologinen jaottelu

Maailman terveysjärjestön (WHO) keskushermostokasvainluokitus on esitetty **TAULUKOSSA 1**. Gliomat eli aivojen tukisolukasvaimet jaotellaan histologisen solutyyppin mukaan astrozytoomiin, oligodendrogliooniin ja ependymoomiin. Lisäksi kasvaimet jaetaan histologisen erilaistumisasteensa mukaan (G I–IV) (2).

Diffuusisti infiltroivien astrozytoomien, diffuusin astrozytooman (G II) ja anaplastisen astrozytooman (G III), erottelussa käytetään mitosiaktiivisuuden arviointia. Diffuusisti infiltroivissa (G IV) astrozytoomissa eli glioblastoomissa esiintyy lisäksi nekroosia ja poikkeavaa verisuonten proliferaatiota. Jos glioblastooman tiedetään kehittyneen matalamman erilaistumisasteen gliomasta, sitä kutsutaan sekundaariseksi glioblastoomaksi (4). Tavallista on, että diagnoosi saadaan jo ensimmäisessä leikkauksessa, jolloin sitä kutsutaan primaariseksi glioblastoomaksi. Näitä on TAYS:n keskushermostotuumoreista 19 %.

Anaplastisissa oligodendroglioomissa (G III) on runsasta mitosiaktiivisuutta ja poikkeavaa verisuonten proliferaatiota, mikä erot-



**TAULUKKO 1.** Maailman terveysjärjestön keskushermostokasvainten luokituksen pääryhmät ja yleisimmän ryhmän, neuroepiteliaalisten tuumoreiden alaryhmät (2).

Kasvain	Erilaistumisaste (G)
<b>Neuroepiteliaaliset tuumorit</b>	
<i>Astrozytoomat</i>	
Diffuusi astrozytooma	II
Anaplastinen astrozytooma	III
Glioblastooma	IV
Pilosityttinen astrozytooma	I
Pleomorfinen ksantoastrozytooma	II
<i>Oligodendroglioomat</i>	
Oligodendrogliooma	II
Anaplastinen oligodendrogliooma	III
<i>Sekamuotoiset glioomat</i>	
Oligoastrozytooma	II, III
<i>Ependymoomat</i>	
Ependymooma	II
Anaplastinen ependymooma	III
Myksoapillaarinen ependymooma	I
Subependymooma	I
<i>Suonipunoksen tuumorit</i>	
Papillooma	I
Karsinooma	III
<i>Neuronaaliset ja sekamuotoiset neuronaalis-gliaaliset tuumorit</i>	
	I–III
<i>Käpylisäkkeen tuumorit</i>	
	I–III
<i>Embryonaaliset tuumorit</i>	
Medulloblastooma	IV
Supratentoriaalinen primitiivinen neuroektodermaalinen tuumori (PNET)	IV
<b>Aivokalvojen tuumorit</b>	
<b>Aivo- ja paraspinaalisten hermojen tuumorit</b>	
<b>Lymfoomat ja hematologiset tuumorit</b>	
<b>Itusolutuumorit</b>	
<b>Sellan seudun tuumorit</b>	
<b>Etäpesäkkeet</b>	

taa ne erilaistumisasteen II tuumoreista. Oligoastrozytoomissa on oligodendrogliaalisen komponentin lisäksi selvästi erottuva astrozytoomakomponentti. Näissä sekamuotoisissa kasvaimissa erilaistumisasteet II ja III eroavat toisistaan samojen periaatteiden mukaan kuin ”puhtaissa” oligodendroglioomissa (2).

## Ennuste

Tuloksemme perustuvat vuosina 1983–2009 TAYS:n neurokirurgian klinikassa leikattujen glioomapotilaiden kasvainnäytämateriaaliin ja kliinisiin tietoihin (KUVA 1). Diffuusien gliomien ennuste on pitkän tutkimusjakson aikana kohentunut (5).

Vaikka histopatologia antaa yleiskäsityksen gliomien morfologiasta, kasvainten feno- ja genotyypinen heterogeisuus vaikeuttaa diagnostiikkaa ja hoidonmäärittystä (6). Erilaiset kantasolut (progenitori- eli esisolut) ovat ilmeisen keskeisiä gliomien synnyssä. Uudet syöpäsolujen genomia käsittelevät tutkimukset korostavat niiden geneettistä heterogeisuutta (7).

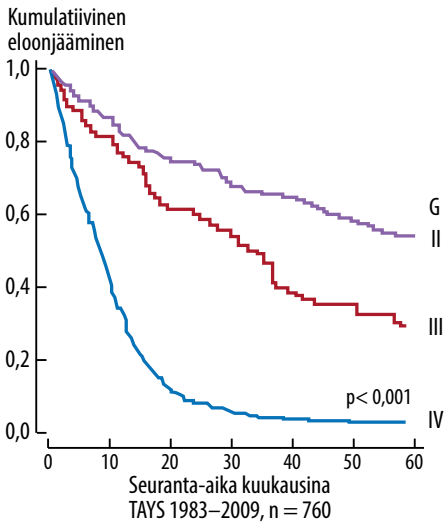
## Vakiintuneet molekyylipatologiset markerit

**EGFR.** Epidermaalisen kasvutekijän reseptori (EGFR, ErbB1) on solukalvon läpäisevä tyrosiinkinasaasireseptori, joka kuuluu ErbB-reseptoriperheeseen. EGFR-proteiinia koodaava geeni sijaitsee kromosomissa 7. Normaalisti EGFR aktivoituu ulkoisen ligandin, kuten EGF:n läsnäollessa. Ligandin sitoutuminen reseptoriin saa aikaan reseptorin autofosforylaation ja solunsisäisten signaalijärjestelmien aktivoitumisen. Tämä johtaa muutoksiin geenien transkriptiossa, solunjakautumisessa, angiogeneesissä ja apoptoosissa (8).

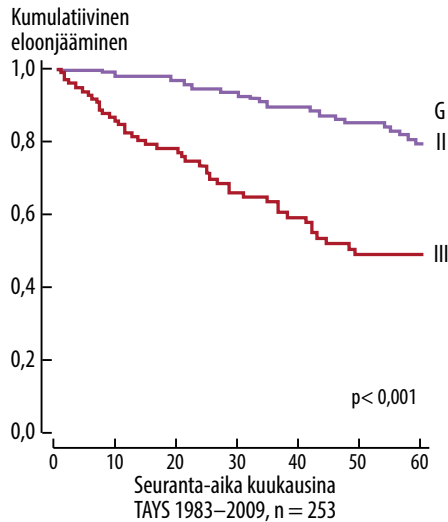
EGFR:n signaali on aktivoitunut useissa eri syövässä. Primaarisissa glioblastoomissa se on yleisin monistunut geeni, ja sen lisääntyneen aktiivisuuden on todettavissa noin 40 %:ssa tapauksista (2). Yleisin mutatoitunut muoto EGFRvIII löydetään noin puolessa näistä tapauksista. EGFRvIII-mutaatio johtaa reseptorin rakenteelliseen aktivaatioon ilman ulkoista ligandia (8).

EGFR-monistumat on mahdollista havaita kromogeeni- tai fluoresenssihybridisaation in situ (CISH tai FISH) avulla. EGFR-monistuman astrozyttisessä tuumorissa on vahva viite glioblastoomasta, vaikka histologiset kriteerit eivät täytyisikään. EGFR-monistuman ja -mutaation merkitys on gliomien ennusteen

### A. Astrozytoomat, G II–IV



### B. Oligodendrogliaaliset kasvaimet, G II–IV



**KUVA 1. A)** Diffuusisti infiltroivaa astrozytoomaa sairastavien potilaiden ennuste erilaistumisasteen mukaan. Kahden vuoden kuluttua erilaistumisasteen IV glioblastoomapotilaista on elossa alle 10 % (log rank -testi). **B)** Oligodendrogliaalista kasvainta sairastavien potilaiden ennuste erilaistumisasteen mukaan (log rank -testi). Oligodendroglioomat ja oligoastrozytoomat on esitetty yhdessä. Erilaistumisasteen II kasvaimia sairastavista 80 % ja erilaistumisasteen III kasvaimia sairastavista 50 % on elossa viiden vuoden kuluttua.

kannalta epäselvä, mutta astrozytoomissa ne voivat liittyä aggressiiviseen käyttäytymiseen. Erilaistumisasteen III astrozytoomissa EGFR-monistuma ennustaa lyhyttä elinaikaa (2, 9).

**p53** on kasvunrajoitegeeni, joka on tärkeä solunjakautumisen ja apoptoosin säätelijä DNA-vauriossa. **p53**-mutaatioita tavataan jopa puolessa kaikista ihmisten syövästä (10). **p53**-mutaatiot ovat yleisiä diffuusisti infiltroivissa astrozytoomissa ja sekundaarisissa glioblastoomissa, jälkimmäisissä jopa yli 65 %:ssa tapauksista (KUVA 2). Primaarisissa glioblastoomissa mutaatiot ovat harvinaisempia. **p53**-mutaatio on varhainen tapahtuma syövän synnyssä, ja se johtaa mutatoituneen **p53**-proteiinin kertymiseen soluihin (2, 4). Astrozytoomapotilailla ei ole havaittu mutaation yhteyttä elinaikaan (2).

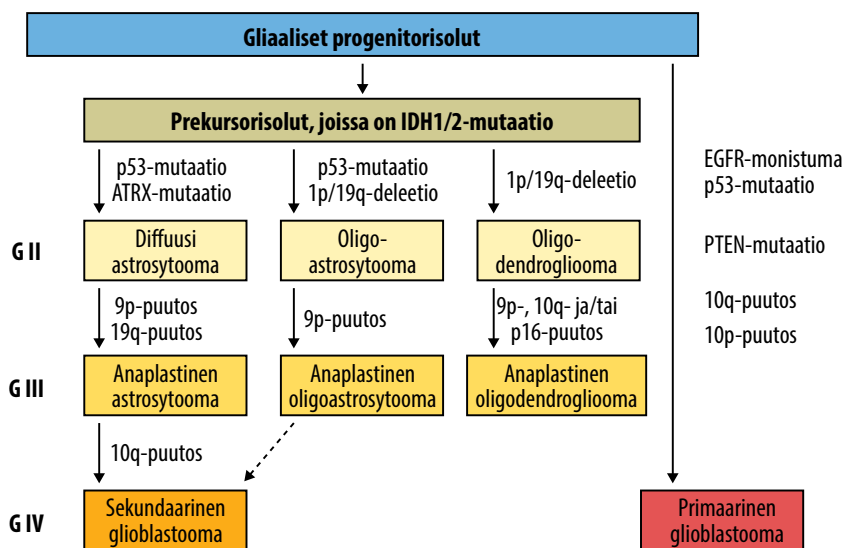
**p53**-proteiinin immunohistokemiallista värjäystä voidaan käyttää erotusdiagnostiikassa. Erilaistumisasteen I pilosyyttisissä astrozytoomissa ei esiinny **p53**-mutaatioita, ja oligodendrogliaalisisissa tuumoreissa ne ovat harvinaisia (6, 11). Positiivinen **p53**-värjäytyminen ei kuitenkaan suoraan osoita **p53**-mutaatiota, koska normaalin villin tyypin proteiinin yli-

ilmentyminen voi myös aiheuttaa tumavärjäytymisen (11).

## Uudet molekyylipatologiset markkerit

**IDH-mutaatiot.** Isositraattidehydrogenaasi 1 (**IDH1**) on sytoplasmassa ja peroksisomeissa esiintyvä entsyymi, joka on osa sitruunahappokiertoa. **IDH1**-proteiinia koodaavan geenin mutaatio löydettiin vuonna 2008 julkaistussa genomilaajuisessa profiloinnissa 12 %:sta glioblastoomista (12). **IDH1**-mutaatiota kantavat potilaat olivat nuoria, ja heillä oli parempi ennuste kuin niillä, joilla mutaatiota ei ollut. Lähes kaikki **IDH**-mutatoituneet tuumorit olivat sekundaarisia glioblastoomia. **IDH2**-mutaatiot ovat harvinaisempia kuin **IDH1**-mutaatiot, mutta myös niillä on tärkeä merkitys gliomien synnyssä.

Matalan erilaistumisasteen diffuusit astrozytoomat, oligoastrozytoomat ja oligodendroglioomat ovat todennäköisesti peräisin yhteisistä kantasoluista, joissa on **IDH1**- tai **IDH2**-mutaatio (KUVA 2). **IDH**-mutaatiot ovat gliomien varhaisimpia mutaatioita. Niiden



**KUVA 2.** Diffuusien glioomien synty ja tyypillisimmät geneettiset poikkeamat (2, 4). Merkillepantavaa on sekundaaristen glioblastoomien kehittyminen isositraattidehydrogenaasi (*IDH*)-mutaatioiden kautta, kun taas primaareissa glioblastoomissa on *EGFR*-monistumia. G = erilaistumisaste

jälkeen *p53*-mutaation myötä kasvaimet etenevät sekundaarisiksi glioblastoomiksi. Vaihtoehtoisesti primaarisissa glioblastoomissa *EGFR*-, *p53*- ja *PTEN*-reitit häiriintyvät, eikä yhteyttä *IDH*-mutaatioihin ole (4). Oligodendrogliaalissa kasvaimissa *IDH*-mutaatiot ovat varhaisia ja edeltävät yleistä 1p/19q-kodeleetiota.

*IDH1*-mutaatio osoittaa luotettavasti diffuusit erilaistumisasteen II–III gliomat ja sekundaariset glioblastoomat, ja sitä voidaan käyttää gliomien erotusdiagnostiikassa. Primaarisissa glioblastoomissa ja pilosyyttisissä astrozytoomissa mutaatio on harvinainen, ependymoomista se näyttää puuttuvan (13, 14).

*IDH1*-mutaatio on suotuisa ennustetekijä glioblastoomapotilailla (4, 12, 14). Erilaistumisasteen II ja III astrozytoomissa se toimii itsenäisenä ennustetekijänä (14). Myös oligodendroglioomissa *IDH-1*-mutaatio ennustaa pidempää elinaikaa (KUVA 3) (15). Mutatoitunut *IDH1-R132H*-proteiini voidaan osoittaa immunohistokemiallisesti.

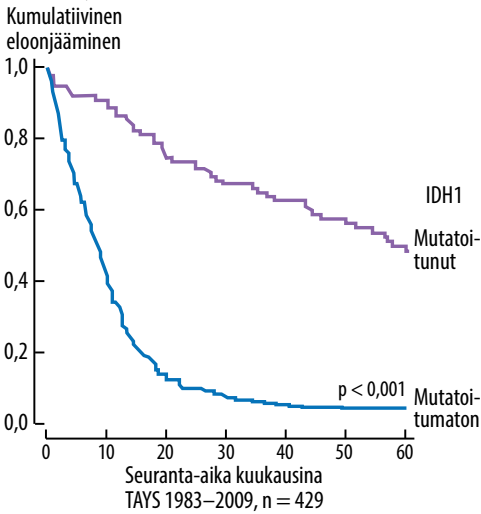
Vastikään julkaistiin *IDH1*-mutaation aiheuttama CIMP-fenotyyppi (CpG island methylator phenotype) (16). Tämä *IDH1*-mutaation seuraus voi aiheuttaa geenien metylaatiota. Tästä esimerkkinä toimii *MGMT*-geenin metylaatio.

**1p/19q-kodeleetio.** Oligodendroglioomiin liittyvät samanaikaiset deleetiot kromosomeissa 1 ja 19 (1p/19q-kodeleetio). Histologinen jaottelu ”puhtaisiin” oligodendroglioomiin, sekamuotoisiin oligoastrozytoomiin ja ”puhtaisiin” astrozytoomiin on vaikeaa. 1p/19q-kodelektion määrittäminen erottaa oligodendroglialaiset kasvaimet astrozyttisistä kasvaimista, joissa ei ole kodeleetiota. 1p/19q-kodeleetiota esiintyy 50–80 %:ssa kasvaimista, jotka on diagnosoitu oligodendroglioomiksi (6, 17).

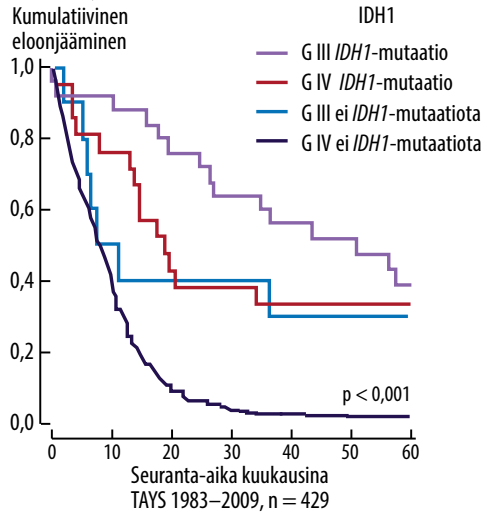
1p/19q-kodelektion esiintyvyys vaihtelee tuumorin erilaistumisasteen mukaan. Kodeleetiota on arviolta 80–90 %:ssa erilaistumisasteen II ja 50–70 %:ssa asteen III oligodendroglioomista. 1p/19q-kodeleetioita esiintyy vain 20–30 %:ssa oligoastrozytoomista. Yksinään esiintyvä 1p- tai 19q-deleetio on yleisempi oligoastrozytoomissa ja astrozytoomissa kuin oligodendroglioomissa (6, 17).

Täydellinen 1p/19q-kodeleetio on sekä prognostinen että prediktivinen markkeri. Se on kääntäen verrannollinen *p53*-mutaatioihin, 10q-deleetioihin ja *EGFR*-monistumiin oligodendrogliaalissa kasvaimissa, ja siihen liittyy suotuisa ennuste, erityisesti potilailla, joita on hoidettu PCV-solunsalpaajalääkityksellä (KUVA 4) (16, 18, 19). Oligoastrozytoomien

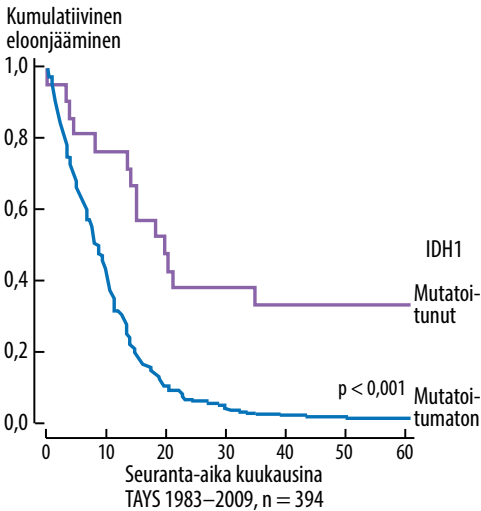
### A. Astrozytoomat, G II–IV



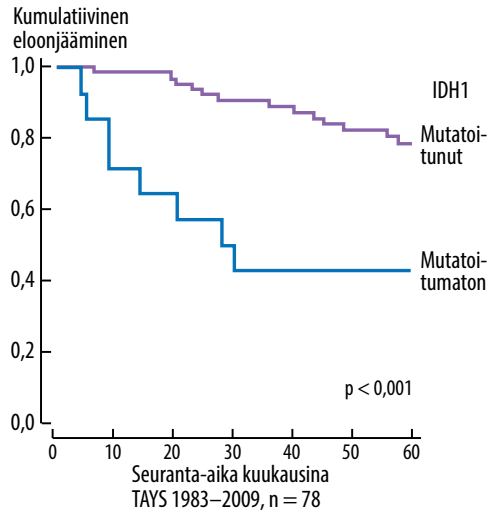
### B. Astrozytoomat, G III–IV



### C. Glioblastooma



### D. Oligodendrogliaaliset kasvaimet, G II–III



**KUVA 3.** A) *IDH1*-mutaatiostatus erilaistumisasteen II–IV astrozytoomissa. B) *IDH1*-mutaatiostatus erikseen erilaistumisasteen III ja IV astrozytoomissa. Erityisen merkillepantavaa on *IDH*-mutatoitumattomien (G III) potilaiden ennuste, joka on huonompi kuin *IDH*-mutatoituneiden (G IV) potilaiden ennuste. Vastaavanlainen havainto on julkaistu aiemmin (26). Glioblastoomissa (KUVA C) ja oligodendrogliaalisisissa kasvaimissa (KUVA D) *IDH1*-mutaatio ennustaa pidempää elinajanodotetta. G = gradus

kodelektion ennustearvo on epäselvä. Oligoastrozytoomat ovat heterogeeninen kasvainryhmä, jossa 1p/19q-tila ja *IDH1*-mutaatiot näyttävät olevan merkittäviä tekijöitä (20).

**MGMT-metylaatio.** Alkylivoivaa solunsalpaajahoitoa on käytetty pahanlaatuisten gliomien hoidossa jo pitkään. Alkylivoiva temotsolomidi metyloi pääasiassa guaniin nukleotidin O<sup>6</sup>-positiota ja johtaa solukuolemaan (17). Soluilla on temotsolomidin vaiku-

tuksia vastustava DNA:n korjausmekanismi, MGMT (O<sup>6</sup>-metyyliguaaniini-DNA-metyyli-transferaasi). Glioblastoomien ensisijainen mekanismi MGMT:n ilmentymisen vaimentamiseksi on MGMT-geenin promoottori-alueen metylaatio (21).

MGMT-geeni on metyloitunut 41–45 %:ssa glioblastoomista (22). Näissä kasvaimissa se ennustaa hyvää solunsalpaajahoitotulosta. Toisaalta ne potilaat, joiden kasvainten

## YDINASIAT

- ▶ Diffuusien gliomien diagnostiikkaan on saatu uusia molekyylipatologisia menetelmiä, joita voidaan osin hyödyntää myös syöpähoitojen suunnittelussa.
- ▶ Tärkeimpiä uusia molekyylipatologisia menetelmiä ovat *IDH*-mutaation ja 1p/19q-kodelektion osoittamiset kasvaimesta.
- ▶ Laajan geneettisen profiloinnin perusteella räätälöity hoito lienee syövän hoitomalli tulevaisuudessa.

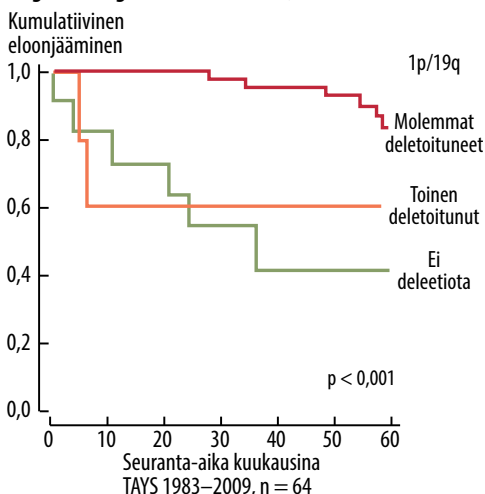
MGMT on metyloimaton, hyötyvät temotsolomidihoidosta, joskin vähemmän (17). MGMT-metylaatio ennustaa myös suotuisaa sädehoitovastetta, ja se voikin olla merkki ennusteeltaan suotuisasta glioblastoomasta ylipäänsä. Tulos on samansuuntainen myös lasten glioblastoomissa (17).

Anaplastisten oligodendrogliaalisten kasvaimien MGMT-metylaatio korreloi voimakkaasti 1p/19q-kodelektion esiintymisen kanssa: 1p/19q-tilaltaan normaalien kasvainten metylaatio on vähäistä ja MGMT-metylaatio on myös anaplastisten oligodendrogliaalisten suotuisa ennustetekijä (17, 23, 24).

## Molekyylidiagnostiikka hoidon suunnittelussa

Erityisesti kasvaimen *IDH1*-mutaatioiden, 1p19q-kodelektion ja MGMT-metylaation

## Oligodendrogliaaliset kasvaimet, G II–III



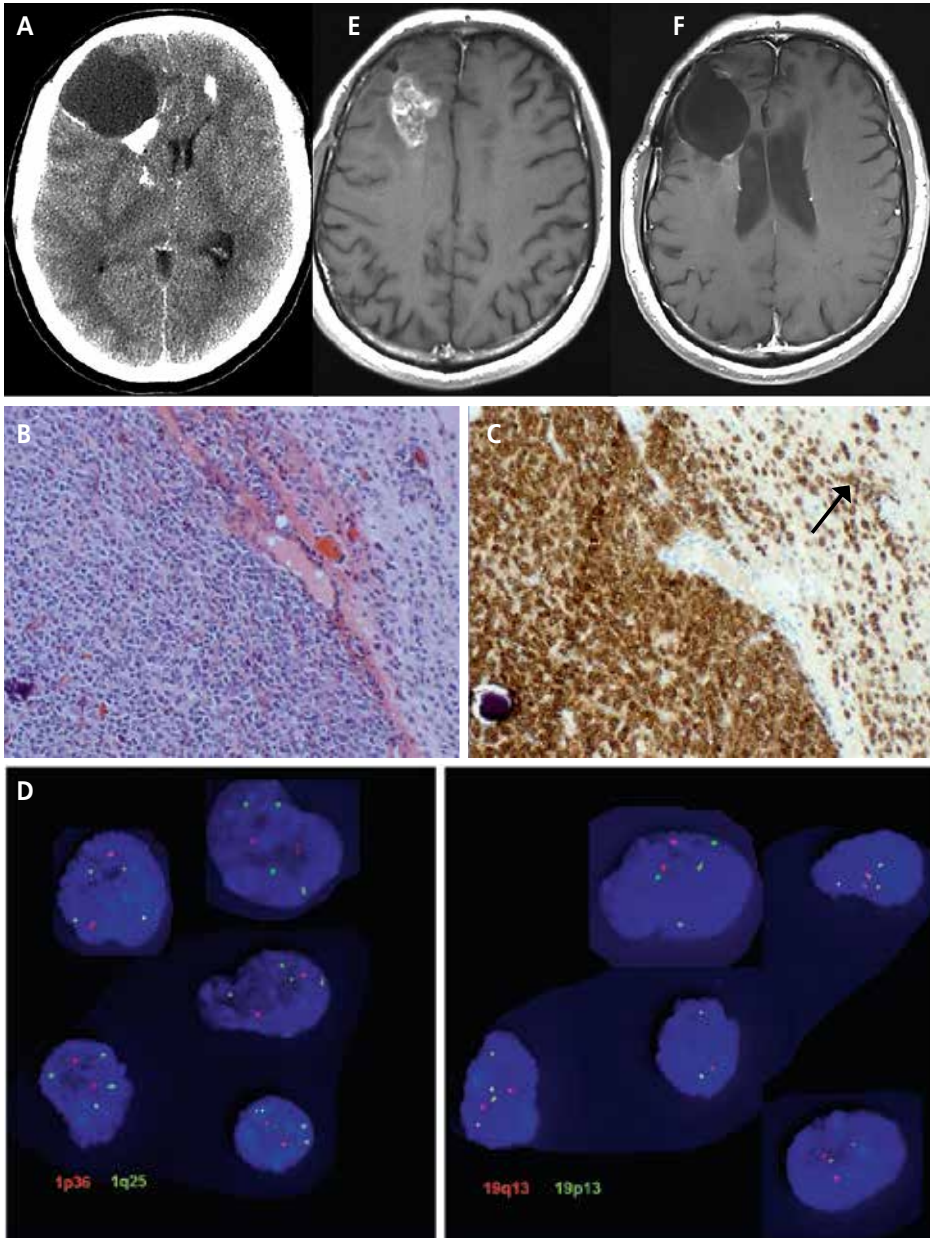
**KUVA 4.** 1p/19q-kodelektio ennustaa oligodendrogliaalisten potilaiden eloonjäämistä. Potilailla, joilla on kodelektio, on paras ennuste (log rank -testi). G = erilaistumisaste

määritykset tuovat arvokasta lisätietoa aivokasvainpotilaiden hoidon suunnitteluun. Selkein hoitoa ohjaava vaikutus on erilaistumisasteen III oligodendrogliaalisten 1p19q-kodelektiolla. Näitä potilaita kannattaa sädehoidon lisäksi hoitaa solunsalpaajilla (15, 19, 24). Kasvaimen *IDH1*-tilan ennustearvo voi tukea päätöksentekoa tilanteissa, joissa pohditaan hoidon tehostamista tai keventämistä. MGMT-metylaatiotilasta voi puolestaan olla apua etenkin iäkkäiden (yli 65-vuotiaiden) astrozytomaapotilaiden (G III–IV) hoitomuotoa valittaessa. Temotsolomidista vaikuttavat

**TAULUKKO 2.** Aivokasvainten molekyylidiagnostiikka Tays:ssa ja Fimlab-laboratoriossa.

Kasvain	Epigenetiikka	Kromosomi	Geeni	Proteiini
AII		1p/19q		IDH1
AIII	MGMT	1p/19q	<i>EGFR</i>	IDH1
GBM	MGMT		<i>EGFR</i>	IDH1
OAI		1p/19q		IDH1
OAI		1p/19q		IDH1
GBM-O	MGMT	1p/19q	<i>EGFR</i>	IDH1
OII		1p/19q		IDH1
OIII		1p/19q		IDH1

All = G II astrozytoma, OA = oligoastrozytoma, GBM-O = glioblastooma, jossa oligodendrogliaalinen komponentti, O = oligodendrogliooma.



**KUVA 5. A)** Aiemmin terveen 39-vuotiaan miehen pitkäaikaisen päänsäryn selvittelyssä tehty pään varjoainetehosteinen tietokonetomografia (TT), jossa nähdään oikean otsalohkon kystinen ja varjoainetta lataamaton kasvain. Valkoiset täplät ovat kasvaimen kalkkia molemmissa otsalohkoissa. **B)** Potilaalle tehtiin kasvaimen osapoisto. Kasvaimesta otetussa histologisessa näytteessä havaittiin runsassoluinen oligodendrogliaalinen kasvain, erilaistumisasteen III oligodendrogliooma. **C)** IDH1-mutaatiospesifisessä värjäyksessä havaittiin vahvasti positiivisen, runsassoluisen kasvainmassan vieressä myös yksittäisiä, infiltroivia IDH1-positiivisia soluja (nuoli). **D)** FISH-tutkimuksessa havaittiin 1p19q-kodeleetio. Testialueiden koettimet

1p36 ja 19q13 on leimattu punaisella ja verrokki-alueiden 1q25 ja 19p13 vihreällä fluoresenssivärillä. Kodeleetio näkyy suhteellisena siten, että deleetio-positiivisessa tumassa havaitaan kaksi punaista testialueen hybridisaatiosignaalia, kun vastaavasti vihreitä verrokki-alueen signaaleja havaitaan neljä. Potilas sai 60 Gy:n sädehoidon. **E)** Aivojen magneettikuvauksessa (MK) 24 kk myöhemmin nähdään varjoainetta lataava uusiutunut kasvain oikeassa otsalohkossa. Potilas sai kuvauksen jälkeen solunsalpaajia, ja hänet leikattiin 4 v ja 4 kk ensimmäisen leikkauksen jälkeen. **F)** Potilaan MK 7 v ja 3 kk ensimmäisen TT:n jälkeen. Uusiutunutta kasvua ei ole. Potilas on hyväkuntoinen, neurologisesti oireeton ja seurannassa.



**TAULUKKO 3.** Aineistomme 226 diffuusisti infiltoineen astrozytooman itsenäiset ennustetekijät Coxin suhteellisen vaaran regressiomallissa.

	p-arvo	riskisuhde	95,0 %:n luottamusväli riskisuhteelle	
			alaraja	yläraja
IDH1	0,002	0,306	0,144	0,651
Gradus	0,005	1,723	1,179	2,517

IDH1 (mutaatio / ei mutaatiota) ja proliferaatiosuhde (Ki-67/MIB-1) (alle 5, 5–10, yli 10), sisällytetty malliin, WHO:n gradus II–IV, EGFR-monistumat (kyllä/ei), p53 (negatiivinen/positiivinen).

**TAULUKKO 4.** Aineistomme 32 diffuusin oligodendrogliaalisen tuumorin itsenäiset ennustetekijät Coxin suhteellisen vaaran regressiomallissa.

	p-arvo	riskisuhde	95,0 %:n luottamusväli riskisuhteelle	
			alaraja	yläraja
IDH1	0,017	0,049	0,004	0,584
Gradus	0,014	21,223	1,1839	244,897

IDH1 (mutaatio / ei mutaatiota), proliferaatiosuhde (Ki-67/MIB-1) (alle 5, 5–10, yli 10) sisällytetty malliin, WHO:n gradus II–III, 1p/19q-kodeleetio (kodeleetio, toinen deletoitunut, ei deleetiota).

hyötyvän erityisesti ne iäkkäät potilaat, joiden kasvaimessa MGMT on metyloitunut (25).

TAYS:ssa diffuusien glioomien diagnostiikassa käytettävät analyysit on esitetty **TAULUKOSSA 2**. Monimuuttuja-analyysit osoittavat, että IDH1-mutaatiotila ja histologinen erilaistumisaste ovat tutkimusmenetelmistä ennusteen kannalta tärkeimmät (**TAULUKOT 3** ja **4**). Astrozytoomat ja oligodendrogliaaliset kasvaimet voidaan jakaa pelkästään histologisen erilaistumisasteen, 1p19q-kodeleetion ja IDH1-mutaatiotilan mukaan erilaisiin prognostisiin ja joissain tilanteissa myös prediktiviin ryhmiin. **KUVASSA 5** esitetään esimerkkinä potilastapaus.

## Lopuksi

TAYS:n glioomapotilaiden pitkäaikaistulokset eivät kerro kasvainten nykyistä ennustetta vaan kuvastavat eri biomarkkereiden toimivuutta diagnostiikassa ja ennusteen arvioinnissa. Tulevaisuudessa voidaan geneettisen profiiloinnin mukaan räätälöidä kasvaimen hoitoa entistä potilaskohtaisemmin (7). Glioomissa esiintyvä vaihtelu vaikeuttaa kuitenkin yksittäisen kasvaimen geneettistä määrittämistä ja hoidon suunnittelua, sillä yhdestä kohdasta otettu näyte ei paljasta kaikkia geenimuutoksia. Ai-

noastaan yhteen geenimuutokseen, esimerkiksi gliooman IDH1-mutaatioon, suunniteltu hoito saattaa toimia vain osassa syöpäsoluista. Tämä on havaittu monissa uusissa yksittäisiin geenimuutoksiin kohdistuvissa syöpähoidoissa. Laajan geneettisen profiiloinnin perusteella räätälöity terapia lienee tulevaisuudessa syöpävän hoitomalli. Nykyinen molekyyli diagnostiikka on tätä ajatellen glioomissa vasta lähtökuopissaan. ■

**JOONAS HAAPASALO, LT, neurokirurgian erikoistuva lääkäri**

TAYS, neurokirurgian vastuuyksikkö ja Fimlab Laboratoriot Oy

**ANTTI HYARTT, LK, tohtorikoulutettava**

**MINJA SALMI, LK, tohtorikoulutettava**

**HANNU HAAPASALO, dosentti, patologian erikoislääkäri, osastonylilääkäri**

Tampereen yliopisto, lääketieteen yksikkö ja Fimlab Laboratoriot Oy

**KRISTIINA NORDFORS, LT, lastentautien erikoistuva lääkäri**

TAYS, lastentautien vastuualue ja Fimlab Laboratoriot Oy

**SIRPA-LIISA LAHTELA, LL, syöpätautien erikoislääkäri**

TAYS, syövänhoidon vastuualue

**MARKETTA KÄHKÖNEN, FT, dosentti, vastaava sairaalageneetikko**

Fimlab Laboratoriot Oy

**PAULI HELÉN, dosentti, neurokirurgian erikoislääkäri, ylilääkäri**

TAYS, neurokirurgian vastuuyksikkö

## KIRJALLISUUTTA

1. Focus Oncologie, Aivokasvaimet. Syöpäsäätiön julkaisusarja, no 12, 2011.
2. Louis D, Ohgaki H, Wiestler O, ym. toim. WHO Classification of Tumours of the Central Nervous System. Lyon: IARC Press 2007.
3. Nordfors K, Lohi O, Haapasalo H, ym. Lasten aivokasvaimet. Duodecim 2013; 129:235–43.
4. Ohgaki H, Kleihues P. The definition of primary and secondary glioblastoma. Clin Cancer Res 2013;19:764–72.
5. Mäenpää H. Gliooma kuriini. Duodecim 2010;126:1669–75.
6. Theeler BJ, Yung WK, Fuller GN, ym. Moving toward molecular classification of diffuse gliomas in adults. Neurology 2012;79:1917–26.
7. The Cancer Genome Atlas (TCGA) Research Network. Comprehensive genomic characterization defines human glioblastoma genes and core pathways. Nature 2008;455:1061–8.
8. Yarden Y, Sliwkowski MX. Untangling the ErbB signalling network. Nat Rev Mol Cell Biol 2001;2:127–37.
9. Järvelä S, Helin H, Haapasalo J, ym. Amplification of the epidermal growth factor receptor in astrocytic tumours by chromogenic in situ hybridization: association with clinicopathological features and patient survival. Neuropathol Appl Neurobiol 2006;32:441–50.
10. Nozaki M, Tada M, Kobayashi H, ym. Roles of the functional loss of p53 and other genes in astrocytoma tumorigenesis and progression. Neuro Oncol 1999;1:124–37.
11. Haapasalo H, Isola J, Sallinen P, ym. Aberrant p53 expression in astrocytic neoplasms of the brain: association with proliferation. Am J Pathol 1993; 142:1347–51.
12. Parsons DW, Jones S, Zhang X, ym. An integrated genomic analysis of human glioblastoma multiforme. Science 2008;321:1807–12.
13. Ichimura K, Pearson DM, Kocialkowski S, ym. IDH1 mutations are present in the majority of common adult gliomas but rare in primary glioblastomas. Neuro Oncol 2009;11:341–7.
14. Sanson M, Marie Y, Paris S, ym. Isocitrate dehydrogenase 1 codon 132 mutation is an important prognostic biomarker in gliomas. J Clin Oncol 2009; 27:4150–4.
15. van den Bent MJ, Brandes AA, Taphoorn MJ, ym. Adjuvant procarbazine, lomustine, and vincristine chemotherapy in newly diagnosed anaplastic oligodendroglioma: long-term follow-up of EORTC brain tumor group study 26951. J Clin Oncol 2013;31:344–50.
16. Turcan S, Rohle D, Goenka A, ym. IDH1 mutation is sufficient to establish the glioma hypermethylator phenotype. Nature 2012;483:479–83.
17. Jansen M, Yip S, Louis DN. Molecular pathology in adult gliomas: diagnostic, prognostic, and predictive markers. Lancet Neurol 2010;9:717–26.
18. Ino Y, Betensky RA, Zlatescu MC, ym. Molecular subtypes of anaplastic oligodendroglioma: implications for patient management at diagnosis. Clin Cancer Res 2001;7:839–45.
19. Cairncross G, Wang M, Shaw E, ym. Phase III trial of chemoradiotherapy for anaplastic oligodendroglioma: long-term results of RTOG 9402. J Clin Oncol 2013;31:337–43.
20. Jiang H, Ren X, Cui X, ym. 1p/19q codeletion and IDH1/2 mutation identified a subtype of anaplastic oligoastrocytomas with prognosis as favorable as anaplastic oligodendrogliomas. Neuro Oncol 2013;15:775–82.
21. Esteller M, Garcia-Foncillas J, Andion E, ym. Inactivation of the DNA-repair gene MGMT and the clinical response of gliomas to alkylating agents. N Engl J Med 2000;343:1350–4.
22. Hegi ME, Diserens AC, Gorlia T, ym. MGMT gene silencing and benefit from temozolomide in glioblastoma. N Engl J Med 2005;352:997–1003.
23. Mølleman M, Wolter M, Felsberg J, Collins VP, Reifenberger G. Frequent promoter hypermethylation and low expression of the MGMT gene in oligodendroglial tumors. Int J Cancer 2004;113:379–85.
24. van den Bent MJ, Dubbink HJ, Sanson M, ym. MGMT promoter methylation is prognostic but not predictive for outcome to adjuvant PCV chemotherapy in anaplastic oligodendroglial tumors: a report from EORTC brain tumor group study 26951. J Clin Oncol 2009;27:5881–6.
25. Wick W, Platten M, Meisner C, ym. Temozolomide chemotherapy alone versus radiotherapy alone for malignant astrocytoma in the elderly: the NOA-08 randomised, phase 3 trial. Lancet Oncol 2012;13:707–15.
26. Hartmann C, Hentschel B, Wick W, ym. Patients with IDH1 wild type anaplastic astrocytomas exhibit worse prognosis than IDH1-mutated glioblastomas, and IDH1 mutation status accounts for the unfavorable prognostic effect of higher age: implications for classification of gliomas. Acta Neuropathol 2010;120:707–18.

## SIDONNAISUDET

**Joonas Haapasalo:** Apuraha (Pirkanmaan sairaanhoitopiiri EVO, Suomen Neurokirurginen Yhdistys, Maire Taposen säätiö), koulutus/kongressikuluja yrityksen tuella (Medtronic, Ethicon Biosurgery)

**Antti Hyartt:** Apuraha (Pirkanmaan sairaanhoitopiiri)

**Minja Salmi:** Apuraha (Pirkanmaan sairaanhoitopiiri EVO)

**Kristiina Nordfors:** Apuraha (Nona ja Kullervo Väreän säätiö, Pirkanmaan sairaanhoitopiiri EVO), työsuhde (Pirkanmaan sairaanhoitopiiri)

**Sirpa-Liisa Lahtela:** Luentopalkkio (Oy Eli Lilly Finland Ab), koulutus/kongressikuluja yrityksen tuella (Roche Oy, Pfizer Oy, Mundipharma Oy)

**Marketta Kähkönen:** Ei sidonnaisuuksia

**Pauli Helen:** Ei sidonnaisuuksia

**Hannu Haapasalo:** Apuraha (EVO (PSHP))

**Tämä on Mitä opin -artikkeli. Artikkeleihin liittyvät interaktiiviset kysymykset löydät lehden verkkosivustolta [www.duodecimlehti.fi](http://www.duodecimlehti.fi)**

## Summary

### Diagnosis and prognosis of gliomas – current prospects of molecular diagnostics

Gliomas are tumors of the support cells of the brain and the most common of the primary brain tumors. Treatment of diffuse gliomas is based on surgical excision of the tumor and on radiotherapy and chemotherapy. The diagnosis is made in histopathological examination of the tumor, which today can be complemented with examinations involving molecular diagnostics. The most important new methods predicting the prognosis of glioma patients include demonstrations of the IDH mutation and the 1p/19q co-deletion. Profiling of gliomas may in the future allow tailoring of therapy in a patient-specific manner.