ISKEMIAMUUTOKSET SYDÄNFILMISSÄ SEPELVALTIMON PALLOLAAJENNUKSEN AIKANA

LK Lasse Korpi

Syventävien opintojen
kirjallinen työ
Tamperen yliopisto

Lääketieteen laitos
TAYS, Sydänkeskus
Toukokuu 2010

Tampereen yliopisto
Lääketieteen laitos

KORPI LASSE: ISKEMIAMUUTOKSET SYDÄNFILMISSÄ SEPELVALTIMON PALLOLAAJENNUKSEN AIKANA

Kirjallinen työ, 28 s.
Ohjaaja: LT Markku Eskola (TAYS, Sydänkeskus)
Toukokuu 2010

Avainsanat: sydänlihasiskemia, sydäninfarkti, sepelvaltimoanatomia, pidennetty pallolaajennus, EKG, preconditioning

Tutkimuksen tarkoituksena oli havainnollistaa iskemiamuutoksia sydänfilmissä sepelvaltimon pallolaajennuksen aikana. Sydänlihasiskemian kehittymistä eri iskemia-asteineen ja eri sepelvaltimoiden tukosten tavanomaisia EKG-malleja oli tarkoitus havainnollistaa. Tarkoituksena oli myös testata, miten hyvin EKG:n perusteella voidaan ennustaa, mikä suoni on tukossa. Myös preconditioning-hypoteesia oli tarkoitus testata.

Tutkimusaineisto koostui 17 stabiilia sepelvaltimotautia sairastavasta potilaasta, joille tehtiin normaalia pidempi sepelvaltimon pallolaajennus samalla jatkuvaa EKG:ta rekisteröiden. Kolmelle potilaalle tehtiin pienen tauon jälkeen lisäksi toinen pidennetty pallolaajennus stenttauksen yhteydessä preconditioning-ilmiön havainnollistamiseksi. EKG:n iskemiamuutokset mitattiin, ja potilaat jaettiin EKG:n perusteella neljään ryhmään (proksimaalinen LAD, distaalinen LAD, LCX, RCA) arviodun tukossuonen perusteella. Varjoainelöydöksen avulla arvioitiin, kuinka hyvin tukossuoni löytyi EKG:n avulla.

Tämän tutkimuksen valossa LAD:n, LCX:n ja RCA:n tukokset löytyvät sydänfilmin avulla melko hyvin, mutta LAD:n tukoksen proksimaalisuutta tai distaalisuutta ei pysty luotettavasti arvioimaan EKG:n pohjalta. Myös LCX:n ja RCA:n tukoksen erottaminen toisistaan EKG:n avulla voi olla hankalaa yksilöllisestä sepelvaltimoanatomiasta johtuen. Lateraaliset iskemiamuutokset näyttäisivät viittaavan LCX:n tukokseen. Tutkimus tukee myös preconditioning-hypoteesia.

SISÄLLYS

1 JOHDANTO……...3
1.1 Sepelvaltimotautikohtaus…….3
1.2 Sepelvaltimoiden varjoainekuvaus ja pallolaajennustoimenpiteet……..4
1.3 Sepelvaltimoiden anatomiaa……6
1.4 Iskemia EKG:ssa…….6
1.5 Preconditioning……9
1.6 Tutkimuksen tarkoitus……...10
2 TUTKIMUSMETODI……..11
2.1 Aineisto……..11
2.2 Menetelmät……11
3 TULOKSET……..13
3.1 Iskemiamuutokset……..13
3.2. EKG ja tukossuoni……15
3.2.1 Proksimaalinen LAD……..15
3.2.2 Distaalinen LAD…….17
3.2.3 LCX……19
3.2.4 RCA……21
3.2.5 Muut……24
3.3 Preconditioning……..24
4 POHDINTA……..26
LÄHTEET……..……..……28

1 JOHDANTO

1.1 Sepelvaltimotautikohtaus

Sepelvaltimotauti on edelleen yksi merkittävimmistä kansansairauksistamme, vaikka onnistunut preventiotyö ja parantuneet hoitomuodot ovatkin pienentäneet taudin kuolleisuutta ja sairastuvuutta työikäisissä selvästi viime vuosikymmenten aikana. Noin 200 000 suomalaista sairastaa sepelvaltimotautia, ja se on joka neljännen suomalaisen kuolinsyynä. Sairauden painopiste on siirtymässä vanhempiin ikäluokkiin, mutta työikäisissäkin (15–64-vuotiaat) sepelvaltimotauti on toiseksi yleisin kuolinsyy heti alkoholikuolemien jälkeen. Sepelvaltimotaudin ilmenemismuodot vaihtelevat lievästä rasitusrintakivusta äkkikuolemaan. Akuuttiin sepelvaltimotapahtumaan sairastuu vuosittain noin 29 000 suomalaista, joista keskimäärin 40 % menehtyy tähän kohtaukseen. (1, 2)

Sepelvaltimotaudin takana on ateroskleroosi. Ateroskleroosissa LDL-kolesteroli kertyy valtimon sisäkerrokseen intimaan sen monivivahteisen lipidiaineenvaihdunnan häiriön johdosta. Intiman paikallinen lipidikertymä ja sitä ympäröivä fibroottinen kudosreaktio muodostavat ateroskleroottisen plakin. Akuutin koronaarisyndrooman taustalla on useimmiten tällaisen plakin pinnan repeytyminen, joka johtaa paikallisen verihyytymän muodostumiseen. Tämä trombi voi tukkia suonen kokonaan tai osittain. Suonen tukkeutumisen johdosta veren virtaus valtimon suonittamaan sydänlihassegmenttiin heikkenee, ja näin ollen hapentarjonta alueelle vähenee. Kun sydänlihaksen hapenkulutus ylittää hapentarjonnan, sydänlihaksen metabolia menee iskeemiseksi. Iskemiassa sydänlihas kärsii hapen ja substraattien puutteesta ja toisaalta haitallisia aineenvaihduntatuotteita kertyy kudokseen. Iskemian aiheuttamat muutokset ovat hyvin nopeita. Verenkierron pysähtyessä diastole häiriintyy jo 20 sekunnissa, välittömästi tämän jälkeen heikkenee systole, ja 20 minuutin kuluttua alkaa syntyä palautumattomia vaurioita. Iskemian vakavuuteen vaikuttavat suonen tukkeutumisen aste (täydellinen tukos vs osittainen ahtauma) ja sijainti (proksimaalinen iso suoni vs perifeerinen pieni suoni) ja lisäksi pidempiaikaisen iskemian mahdollisesti synnyttämä kollateraaliverenkierto. (2, 3)

Sepelvaltimotautikohtaus käsitteenä sisältää epästabiilin angina pectoriksen, sydäninfarktin ilman ST-nousuja ja ST-nousuinfarktin. Epästabiilissa angina pectoriksessa ja sydäninfarktissa ilman ST-nousuja trombi ei yleensä tuki suonta kokonaan, toisin kuin ST-nousuinfarktissa. Oireiden perusteella niitä ei voi erottaa toisistaan. Sydänlihasiskemia aiheuttaa klassisena oireena rintalastan alla tuntuvan laaja-alaisen kivun, joka voi säteillä olkavarsiin, selkään tai leukaperiin. Epästabiili angina pectoris on heterogeeninen tautiryhmä stabiilin angina pectoriksen ja akuutin sydäninfarktin välillä. Solutuhosta kertovien merkkiainepäästöjen (troponiini T/I, CK-MB) puuttuminen erottaa sen sydäninfarktista ilman ST-nousuja. Sydäninfarktissa todetaan koholla olevia sydänlihasmerkkiaineita. EKG:ssa nähtävän ST-segmentin muutoksen mukaan sydäninfarktit jaetaan ST-nousuinfarktiin ja sydäninfarktiin ilman ST-nousuja. (2, 4, 5)

Hoitoperiaatteet epävakaassa angina pectoriksessa ja sydäninfarktissa ilman ST-nousuja ovat samat. Hoito suunnitellaan vaaran arvionnin perusteella. Pienestä vaarasta kertovat EKG-muutosten puuttuminen, normaalit troponiiniarvot kahdesti otettuna ja rintakivun uusimattomuus seurannassa. Pienen vaaran potilaat voidaan yleensä kotiuttaa ja jatkohoito suunnitella polikliinisesti. Suuren vaaran merkkejä ovat pitkittynyt, uusiva rintakipu, epävakaa hemodynamiikka, vakavat rytmihäiriöt, ST-tason muutokset EKG:ssa, kohonnut troponiiniarvo, munuaisten vajaatoiminta ja diabetes. Suuren vaaran potilaat ohjataan kiireelliseen sepelvaltimoiden varjoainetutkimukseen, ja jatkohoito suunnitellaan sen perusteella. ST-nousuinfarkti on henkeä uhkaava tilanne, ja nopea hoidon aloitus on ensiarvoisen tärkeää. Tavoitteena on tukkiutuneen suonen avaaminen, reperfuusio. Reperfuusiomentelmistä välitön pallolaajennus on todettu selkeästi perinteistä liuotushoitoa paremmaksi, ja sitä tulisi käyttää aina, kun se on mahdollista. (2, 4, 5)

1.2 Sepelvaltimoiden varjoainekuvaus ja pallolaajennustoimenpiteet

Sepelvaltimoiden varjoainekuvauksella eli koronaariangiografialla selvitetään sepelvaltimoiden anatomia ja mahdollisten ahtaumien tai tukosten olemassaolo, lukumäärä, sijainti ja vaikeusaste. Koronaariangiografia kehitettiin noin viisikymmentä vuotta sitten, ja se on nyt kultainen standardi sepelvaltimoiden tutkimisessa. Tutkimusten määrä on kasvanut reilusti viime vuosien aikana, ja vuonna 2006 niitä tehtiin Suomessa lähes 23 000 kappaletta 22 keskuksessa. Yleisimpiä tutkimuksen

aiheita ovat kajoamattomissa tutkimuksissa todettu sydänlihasiskemia, asianmukaisesta lääkehoidosta huolimatta jokapäiväistä elämää haittaava krooninen sepelvaltimotauti sekä akuutit sepelvaltimotapahtumat. (2, 3)

Sepelvaltimoiden varjoainekuvauksessa potilaan oikean tai vasemman arteria radialiksen tai femoraliksen kautta viedään sepelvaltimoiden suulle esitaivutettu varjoainekuvauskatetri, jonka kautta sepelvaltimoon ruiskutetaan 3–8 ml varjoainetta kerrallaan. Oikealle ja vasemmalle sepelvaltimolle on omat katetrit. Suonet kuvataan röntgensäteiden avulla monesta eri suunnasta anatomian ja ahtaumien selvittämiseksi. Ahtauman vaikeusaste määritellään useimmiten silmämääräisesti. Yli 50 % läpimitaltaan olevaa ahtaumaa pidetään verenvirtausta haittaavana. (2)

Koronaariangiografian perusteella muu tilanne huomioon ottaen tehdään päätös revaskularisaatiotarpeesta ja sopivasta menetelmästä. Vuosituhannen vaihteessa pallolaajennustoimenpiteet (PCI, percutaneus coronary intervention) ohittivat ohitusleikkaukset yleisimpänä revaskularisaatiomenetelmänä. PCI voidaan tehdä usein heti varjoainekuvauksen jälkeen. Toimenpiteessä sepelvaltimon suulle viedään ohjainkatetri, jonka kautta sepelvaltimoon viedään ohjainvaijeri hoidettavan ahtauman distaalipuolelle. Ohjainvaijerin avulla ahtauman kohdalle kuljetetaan pallokatetri, joka läpivalaisulla seuraten täytetään varjoaineella täyteen mittaansa, jolloin suoni laajenee ja ahtauma häviää. Ollessaan laajennettuna pallo tukkii hoidettavan sepelvaltimon ja pysäyttää verenvirtauksen suonessa hetkeksi aiheuttaen tavallisesti ohimenevän iskemian ja iskemisen rintakivun. Pallolaajennus kestää yleensä muutamia sekunteja. Laajennus vaurioittaa aina suonta, ja intimakerros repeää, mikä aiheuttaa suonen tukkeutumisriskin. Ahtaumakohtaan asetetaan nykyään lähes aina stentti. Stentit ovat hyvin ohuita ja joustavia metalliverkkoputkia, jotka pitävät laajennetun sepelvaltimon tehokkaasti auki, vaikkakin vierasesineenä ne lisäävät paikallista hyytymisprosessia. Pallolaajennustoimenpiteiden yhteydessä ja sen jälkeen on erittäin tärkeä huolehtia adekvaatista antitromboottisesta lääkityksestä. Suonen parantuessa stentti peittyy uudella intimakerroksella, joka voi kasvaa liikaa ja ahtautta suonta. Tätä estämään on kehitetty lääkestenttejä, joissa stenttiin on istutettu intiman kasvua estäviä aineita. Stentteihin on mahdollista istuttaa myös muita lääkeaineita ja niiden kehitys etenee koko ajan. (2, 3)

1.3 Sepelvaltimoiden anatomiaa

Sydänlihaksen verenkierrosta huolehtii kaksi sepelvaltimoa. Sepelvaltimoanatomiassa on suurta yksilöllistä vaihtelua, mutta päärakenne on useimmiten seuraavanlainen (kuva 1). Vasen sepelvaltimo jakaantuu eteen laskevaksi (LAD) haaraksi ja kiertäväksi haaraksi (LCX). LAD kulkee sydämen etupinnalla sekä septumin päällä ja suonittaa näin ollen yleensä sydämen etuosan, septumin ja apikaaliosat. LCX kiertää sydämen taakse ja alas, ja se huolehtiikin yleensä vasemman alalateraalisegmentin verenkierrosta. Oikea sepelvaltimo (RCA) kiertää oikealta sydämen taakse ja alas, ja se suonittaa oikeaa kammiota sekä sydämen ala- ja takaosia. Noin 10 prosentilla väestöstä sydämen alaosa on vasemman sepelvaltimon suonittama, jolloin puhutaan vasemman sepelvaltimon dominanssista. Tavanomaisempaa kuitenkin on, että oikea sepelvaltimo suonittaa alaosat, jolloin kyseessä on siis oikean sepelvaltimon dominanssi. (2, 3)

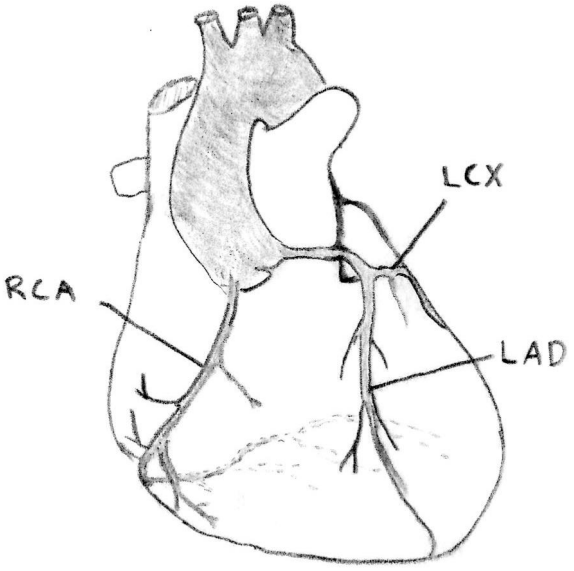

Kuva 1. Sepelvaltimoiden tyypillinen anatomia. Oikea sepelvaltimo (RCA) kiertää oikealta sydämen taakse ja alas. Vasen sepelvaltimo jakaantuu eteen laskevaksi haaraksi (LAD) ja kiertäväksi haaraksi (LCX).

1.4 Iskemia EKG:ssa

Elektrokardiografia (EKG) eli sydänfilmi on yli sata vuotta vanha keksintö, mutta se on edelleen lääkärin tärkeimpiä työkaluja, ja varsinkin iskemian diagnostiikassa se on yhä avainasemassa. Sydänlihaksen aktivoituminen ja relaksoituminen synnyttävät ympärilleen sähkökentän, jonka vaihtelua seurataan elektrokardiografiassa iholle

laitettavista elektrodeista. Normaali EKG koostuu kolmesta pääheilahduksesta: eteisten aktivaatiota kuvaavasta P-aallosta, kammioiden aktivaatiota kuvaavasta QRS-kompleksista ja kammioden repolarisaatiota kuvaavasta T-aallosta. J-pisteeksi kutsutaan pistettä, jossa S-aalto loppuu ja ST-väli alkaa (kuva 2). Heilahdusten järjestyksestä, kestosta, voimakkuudesta ja muodosta saadaan valtavasti informaatiota sydämen toiminnasta. (2, 6)

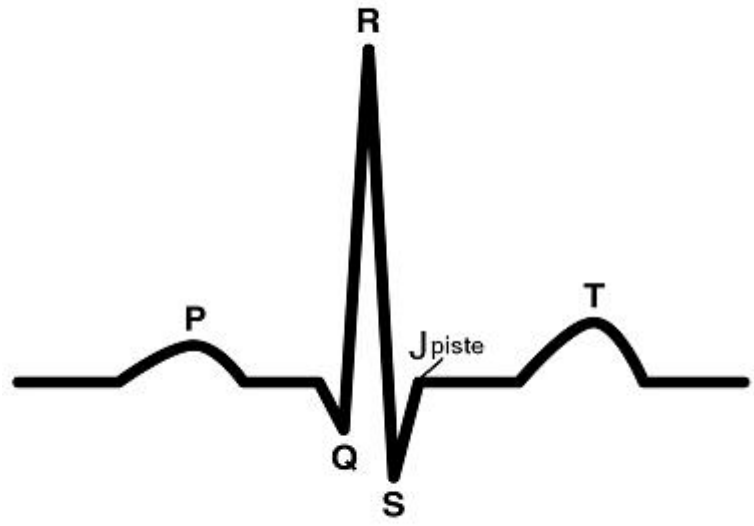

Kuva 2. Normaali EKG. Normaali EKG koostuu eteisdepolarisaation aiheuttamasta P-aallosta, kammioiden depolarisaation aiheuttamasta QRS-kompleksista ja kammioiden repolarisaation aiheuttamasta T-aallosta. Kuvaan on merkitty myös J-piste.

Kun puhutaan iskemiasta, päähuomio EKG:ssa kiinnittyy T-aaltoon, ST-väliin ja J-pisteeseen sekä QRS-kompleksiin. Kun sepelvaltimo tukkeutuu ja sydänlihakseen tulee iskemia, ensimmäisenä kärsii sydämen sisäkerros, subendokardium, mikä näkyy EKG:ssa korostuneena piikkimäisenä T-aaltona. Sclarovsky-Birnbaumin iskemialuokituksen mukaan tämä on I asteen iskemia. Tätä seuraa ST-segmentin nousu, ns. vauriovirta, joka on merkkinä seinämän läpi ulottuvasta eli transmuraalisesta iskemiasta. Sydämen anatomisen vastakkaispuolen transmuraalinen iskemia näkyy EKG:ssa usein ST-laskuna, jolloin puhutaan resiprokaalimuutoksesta. ST-nousuinfarktin EKG-kriteerinä ovat vähintään kahden rinnakkaisen kytkennän raja-arvon ylittävät ST-segmentin nousut J-pisteessä (V2–V3-kytkennöissä miehillä suurempi tai yhtä suuri kuin 2,0 mm, naisilla suurempi tai yhtä suuri kuin 1,5 mm; muissa kytkennöissä suurempi tai yhtä suuri kuin 1,0 mm) (5). Sclarovsky-Birnbaumin

luokituksen mukaan ST-nousuiskemiat jaetaan EKG-muutosten perusteella II ja III asteen iskemioiksi. III asteen iskemian erottaa II asteen iskemiasta se, että siinä todetaan distorsio QRS-kompleksin loppuosassa. III asteen EKG-kriteerinä on muutokset kahdessa rinnakkaisessa kytkennässä: joko qR-tyyppisissä komplekseissa J-piste on vähintään 50 % R-aallon korkeudesta tai rS-tyyppisissä komplekseissa S-aalto häviää. Mitä suurempi on iskemia-aste, sitä vaikeammasta iskemiasta on kyse kuolleisuuden ja infarktivaurion laajuuden valossa. Pysyvä Q-aalto on merkki sydänlihaskuoliosta. (8, 9, 10)

Paitsi iskemian vaikeusastetta, EKG:n avulla voidaan päätellä myös iskemian sijainti. Tämän mahdollistaa monikytkentäinen (yleensä 12- tai 15-kytkentäinen) EKG-rekisteröinti, jossa sydäntä ikään kuin katsotaan useasta eri suunnasta (kuva 3). Se, mihin kytkentään suurimmat EKG-muutokset tulevat, usein paljastaa, missä sydämen segmentissä iskemia on. Lisäksi sepelvaltimoanatomian perusteella voidaan usein päätellä, mikä suoni on tukossa. (6, 11)

A) B)

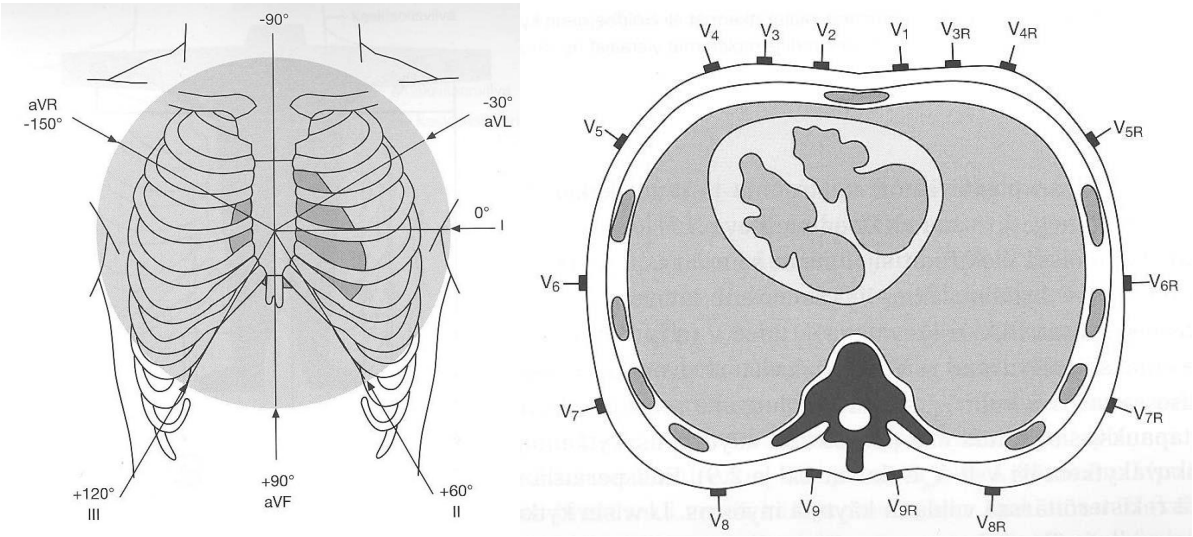

Kuva 3. EKG-kytkentöjen ”katselusuunnat”. A) Raajakytkennät: I, II, III, aVR, aVL, aVF. B) Rintakytkennät. Normaalissa 12-kytkentäisessa EKG:ssa on käytössä kytkennät V1–V6. 15-kytkentäisessä EKG:ssa on lisäksi kytkennät V7–V9. Mitä enemmän kytkentöjä on käytössä, sitä kattavampi kuva sydämestä saadaan. (6)

Koska sydämen etupuoli on pääasiassa LAD:n suonittama, maksimaaliset EKG-muutokset tulevat tämän suonen tukoksesta anteriorisiin kytkentöihin V2 ja V3. LAD:n tukos on usein helppo tunnistaa EKG:sta. LAD:n tukokset voidaan jakaa vielä proksimaalisiin ja distaalisiin tukoksiin, jotka myös on usein mahdollista erottaa EKG:n

perusteella. Proksimaalinen tukos sijaitsee ensimmäisen diagonaalihaaran yläpuolella, kun taas distaalinen tukos sijaitsee ensimmäisen diagonaalin alapuolella. Koska ensimmäinen diagonaalihaara suonittaa sydämen etuyläosia, proksimaalisessa LAD:n tukoksessa EKG:ssa nähdään useimmiten ST-tason nousu ja positiivinen T-aalto AVL-kytkennässä ja ST-tason lasku ja negatiivinen T-aalto III-kytkennässä. Nämä muutokset yleensä puuttuvat distaalisessa LAD:n tukoksessa. (10, 11)

Posteroinferiorisen infarktin tukossuoni on vaikeampi selvittää EKG:n perusteella, koska posteroinferiorisille alueille tulee verta sekä oikeasta sepelvaltimosta (RCA) että vasemman sepelvaltimon kiertävästä haarasta (LCX). Dominanttisuoni on useimmiten RCA. Kun RCA on tukossa, maksimaaliset EKG-muutokset tulevat raajakytkennöistä tavallisimmin III-kytkentään. Kun taas LCX on tukossa, maksimaaliset muutokset raajkytkennöissä tulevat tavallisimmin II-kytkentään. LCX:n tukoksessa on iskemiamuutoksia usein myös V5- ja V6-kytkennöissä. (10)

1.5 Preconditioning

Preconditioning-ilmiöllä eli niin sanotulla esialtistusiskemialla tarkoitetaan toistuvan lyhytkestoisen iskemian sydänlihasta suojaavaa vaikutusta. Esialtistusiskemian on todettu estävän monimutkaisten välittäjäaineketjujen ja mitokondriaalisten mekanismien välityksellä sekä apoptoosin että nekroosin kautta tapahtuvaa solukuolemaa. Precondiotioning suojaa sydänlihasta siis korjaantumattomalta soluvauriolta, mutta sen on todettu suojaavan myös iskemian ja perfuusion aiheuttamilta rytmihäiriöiltä. Preconditioning-ilmiössä on ajallisesti kaksi ikkunaa. Klassinen preconditioning-suoja häviää jo 1–2 tunnin kuluttua, kun taas myöhäinen suojavaikutus ilmaantuu noin 24 tunnin kuluttua ja suojaa sydäntä ainakin kolme päivää. (2, 12)

Klassista preconditioning-ilmiötä on tutkittu ihmisellä toistuvien pallolaajennushoitojen yhteydessä. Toistetuilla pallolaajennuksilla aiheutetut iskemiat ovat aiheuttaneet potilaille vähemmän kipua, vähäisempiä EKG-muutoksia, lievempää vasemman kammion täyttöpaineen nousua ja vähemmän laktaatin ja sydänlihasmarkkereiden vapautumista. (2, 12)

Kliinisesti merkittävä, tosin epäsuora, todiste viivästyneestä preconditioning-ilmiöstä käy ilmi useissa infarktitutkimuksissa, joissa potilaat, joilla on ollut rasitusrintakipuja seitsemästä vuorokaudesta neljään tuntiin ennen infarktia, ovat selviytyneet paremmin kuin ne, joilla edeltäviä oireita ei ole ollut. Edeltävästi oireilleilla potilailla on ollut muun muassa pienempi sairaalakuolleisuus, vähemmän rytmihäiriöitä, nopeampi sydämen toipuminen sekä vähemmän sydämen vajaatoimintaa, ja yhden vuoden ennuste on ollut heillä parempi kuin niillä, joilla esioireita ei ole ollut. Ainoastaan preconditioning-ilmiötä ei voi näistä muutoksista kiittää, vaan muun muassa sydänlihaksen kollateraaliverenkierron paraneminen parantaa jossain määrin iskemiaan sopeutumista. Preconditioning-ilmiöllä on nykytiedon valossa kuitenkin itsenäinen, merkittävä roolinsa iskemia-adaptaatiossa. (2, 12)

Preconditioning-ilmiön kliininen hyödyntäminen on vielä varsin vähäistä, mutta useita tämän mekanismin kautta vaikuttavia lääkeaineita on tutkittu ja yritetty löytää uusia keinoja suojata sydäntä infarktin yhteydessä. Toistaiseksi läpimurtoa ei ole tullut. On myös esitetty, että akutissa ST-nousuinfarktin pallolaajennushoidossa tulisi käyttää toistetun pallolaajennuksen menetelmää. (2)

1.6 Tutkimuksen tarkoitus

Tutkimuksessa tarkoituksena oli havainnollistaa, minkälaisia EKG-muutoksia sepelvaltimon tukkeutuminen aiheuttaa. Sepelvaltimon tukkeutuminen aiheutettiin tavanomaista pidempikestoisella sepelvaltimon pallolaajennuksella. Sen aikana tukossa ollut sepelvaltimo aiheutti suonittamallaan alueella hetkellisen iskemian. Tutkimuksessa testattiin myös, kuinka hyvin EKG:n perusteella voitiin päätellä, mikä sepelvaltimo on tukossa. Tutkimuksessa testattiin myös preconditioning-hypoteesia.

2. TUTKIMUSMETODI

2.1 Aineisto

Tutkimuksen aineisto koostui 20.10.2003–19.04.2005 välisenä aikana Tampereen yliopistollisen keskussairaalan Sydänkeskuksen kardiolgiseen yksikköön elektiiviseen pallolaajennustoimenpiteeseen tulleista 17 potilaasta (11 miestä, 6 naista). Potilaiden iän keskiarvo-arvo oli 60 vuotta ja vaihteluväli 44 - 75 vuotta. Heillä kaikilla oli sepelvaltimotauti, ja he tulivat stabiilissa vaiheessa aiemmin koronaariangiografialla todetun sepelvaltimoahtauman elektiviseen pallolaajennustoimenpiteeseen. Potilaiden valinnassa ei ollut käytetty erityisiä kriteerejä. Aineisto oli kerätty toista, sydämen mikrosirkulaatiota käsittelevää tukimusta varten. Potilaille oli kerrottu tukimusmetodi ja riskit, ja he olivat antaneet kirjallisen suostumuksen tutkimukseen osallistumisesta. Tutkimuksella on Pirkanmaan sairaanhoitopiirin eettisen toimikunnan puoltava päätös (R02106).

2.2 Menetelmät

Potilaille tehtiin ensin kaksi minuuttia kestävä tai rintakipuun asti kestävä sepelvaltimon pallolaajennus aiemmin koronaariangiografialla todettuun ahtautuneeseen sepelvaltimoon. Suurin osa laajennuksista keskeytettiin toimenpiteen yhteydessä ilmaantuneen rintakivun takia. Keskimääräinen pallolaajennuksen kesto oli noin 75 sekuntia. Pienen tauon jälkeen kolmelle potilaalle tehtiin saman ahtaumakohdan stenttauksen yhteydessä pidennetty pallolaajennus. Näistä kaikki keskeytettiin rintakivun vuoksi. Hoito ei muuten eronnut millään lailla normaaleista hoitokäytännöistä.

PCI-toimenpiteen aikana rekisteröitiin jatkuvaa 12-kytkentäistä EKG:a. Pallolaajennuksen aikaiset EKG:t tulkittiin (LK) sokkoutetusti varjoainekuvauslöydösten suhteen. EKG:n tulkinnassa keskityttiin iskeemisiin T-aallon sekä ST-segmentin muutoksiin. Maksimaaliset ST- ja T-muutokset mitattiin suurennuslasin avulla 0,5 mm:n tarkkuudella ja kaikki kytkennät, joihin muodostui ST-nousua, kirjattiin ylös. Tässä tutkimuksessa jo 0,5 mm:n ST-nousu katsottiin

merkittäväksi, koska tarkasteltiin dynaamista prosessia ja EKG-muutoksia pystyttiin vertaamaan lähtötilanteeseen. ST-nousut mitattiin sekä J-pisteestä että 60 ms J-pisteen jälkeen.

Potilaat jaettiin ryhmiin EKG:n perusteella arvioidun tukossuonen mukaan. Jakoperusteena käytettiin aiempien tutkimusten pohjalta luotua yksinkertaistettua mallia (10, 11). Ryhmät ovat LAD:n proksimaaliosa, LAD:n distaaliosa, LCX ja RCA. Proksimaalisen LAD-tukoksen EKG-kriteerinä olivat maksimaaliset ST-nousut anteriorisissa kytkennöissä V2–V3, mikä viittaa LAD-suoneen. Lisäksi proksimaalisen tukoksen merkkinä EKG:sta täytyi löytyä ST-nousu myös raajakytkennästä AVL. Distaalisen LAD-tukoksen EKG-kriteerinä olivat edellisen tapaan maksimaaliset ST-nousut anteriorisissa kytkennöissä V2–V3, mutta nyt AVL-kytkennässä ei ST-nousua saanut olla. LCX-ryhmän kriteerinä oli raajakytkentöjen suurin ST-nousu II-kytkennässä. RCA-ryhmän kriteerinä oli suurin raajakytkentöjen ST-nousu III-kytkennässä.

EKG-tulkinnan jälkeen katsottiin potilaan toimenpidekertomuksesta, mikä suoni ja suonen osa todellisuudessa oli ollut pallolaajennuksen kohteena, ja verrattiin todellista tukossuonta EKG-tulkintaan.

Preconditioning-ilmiötä tarkasteltiin vertailemalla kolmella potilaalla kahden peräkkäisen pallolaajennuksen iskemiamuutoksia 30 sekunnin kohdalla pallolaajennuksen alusta. Preconditioning-hypoteesin mukaan jälkimmäisen pallolaajennuksen iskemiamuutosten pitäisi olla lievemmät (12).

Potilasaineiston pienuuden vuoksi tilastollinen tarkastelu ei ole mahdollista, vaan tuloksia käsitellään deskriptiivisesti.

3. TULOKSET

3.1 Iskemiamuutokset

17 potilaasta 16:lle tuli EKG:hen vähintään 0,5 mm:n ST-segmentin nousu vähintään yhteen kytkentään iskemian merkiksi pidennetyn pallolaajennuksen aikana. Ainoalla ST-nousuttomalla potilaalla noin minuutin kestänyt rintakivun vuoksi keskeytetty pallolaajennus ei saanut minkäänlaisia havaittavia EKG-muutoksia aikaan.

Potilaista, joille tuli ST-nousua, kahdelle ilmaantui J-pisteestä mitattuna vain marginaalista 0,5 mm:n ST-nousua, joka on kuitenkin katsottu tässä tutkimuksessa merkittäväksi. Lopuille potilaille tuli vähintään 1,0 mm:n ST-nousua. Kuudessa tapauksessa tuli reperfuusiohoidon kriteerit täyttävät ST-nousut (V2–V3-kytkennöissä miehillä suurempi tai yhtä suuri kuin 2,0 mm, naisilla suurempi tai yhtä suuri kuin 1,5 mm; muissa kytkennöissä suurempi tai yhtä suuri kuin 1,0 mm) (7).

Koko aineistossa potilaiden maksimaalinen ST-nousu oli keskimäärin 1,4 mm sekä J-pisteestä että 60 ms J-pisteen jälkeen mitattuna. Suurin ST-nousu oli 5,5 mm. Maksimaalisten T-aaltomuutosten keskiarvo oli 3,0 mm nousua. Suurin T-aallon nousu oli 15 mm. Kyseessä oli sama potilas, jolla oli suurin ST-nousukin. Kyseessä oli ainut potilas, jolle EKG:hen tuli III asteen iskemiaa. II asteen iskemiaa ilmaantui 5 potilaalle ja I asteen iskemiaa 10:lle. Yhdelle siis ei tullut iskemiamuutoksia lainkaan.

Tutkimuksessa EKG-muutokset noudattivat melko hyvin tunnettua tukkeutuneen suonen iskemiamallia. Tyypillisesti ensimmäinen EKG-muutos oli T-aallon korostuminen (kuva 5, vrt. kuva 4) muutamien sekuntien kuluttua pallolaajennuksen alusta. Samaan aikaan T-aallon korostuessa myös ST-väli alkoi kohota. Iskemian edetessä ST-väli jatkoi kohoamistaan (kuva 6). Useimmiten tässä vaiheessa toimenpide keskeytettiin rintakivun vuoksi, eikä QRS-kompleksin distorsiota eli III-asteen iskemiaa tullut esiin kuin yhdelle tutkimuksen potilaista (kuva 7).

Kuva 4. Normaali lepo-EKG. Kytkentä V2.

Kuva 5. I asteen iskemia. Muutaman sekunnin pallolaajennuksen jälkeen T-aalto on korostunut selvästi ja muttunut piikkimäiseksi I asteen iskemian merkkinä. Kyseessä on sama potilas ja sama kytkentä (V2) kuin kuvassa 4.

Kuva 6. II asteen iskemia. Noin minuutin pallolaajennuksen jälkeen. ST-väli on kohonnut 2,5 mm II asteen iskemian merkkinä. Kyseessä on sama potilas ja sama kytkentä (V2) kuin kuvissa 4 ja 5.

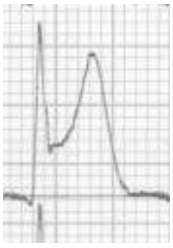

Kuva 7. III asteen iskemia. Kyseessä on eri potilas kuin kuvissa 4-6. Kytkentä on V3. Noin 30 sekunnin pallolaajennuksen aikana ST-väli on noussut reilusti ja lopulta on tapahtunut myös ns QRS-kompleksin distorsio. V3-kytkennässä on rS-tyyppinen kompleksi, joten QRS-kompleksin distorsiosta puhutaan silloin, kun S-aalto häviää, niin kuin tässä tapauksessa on käynyt.

3.2. EKG ja tukossuoni

EKG-muutosten perusteella potilaat on jaettu ryhmiin arvioidun tukossuonen mukaan. Ryhmät ovat LAD:n proksimaaliosa, LAD:n distaaliosa, LCX ja RCA. Kolmella potilaalla minkään ryhmän kriteerit eivät täyttyneet. Yhdellä heistä EKG:hen ei tullut mitään havaittavia muutoksia, ja kahdella EKG:ssa oli vain marginaalisia lateraalisia muutoksia.

3.2.1 Proksimaalinen LAD

Proksimaalisen LAD-tukoksen EKG-kriteerinä olivat siis maksimaaliset ST-nousut anteriorisissa kytkennöissä V2–V3 sekä ST-nousu raajakytkennässä AVL.

Kriteerit täyttyivät tutkimuksessa kahden potilaan kohdalla. Toisessa tapauksessa muutokset olivat varsin selkeitä (kuva 8), ja tukituksi suoneksi paljastui proksimaalinen LAD. Toisessa tapauksessa EKG:ssa oli anterioristen ST-nousujen lisäksi varsin selkeä 1,0 mm:n ST-nousu AVL-kytkennässä, mutta tukituksi suoneksi paljastui silti distaalinen LAD.

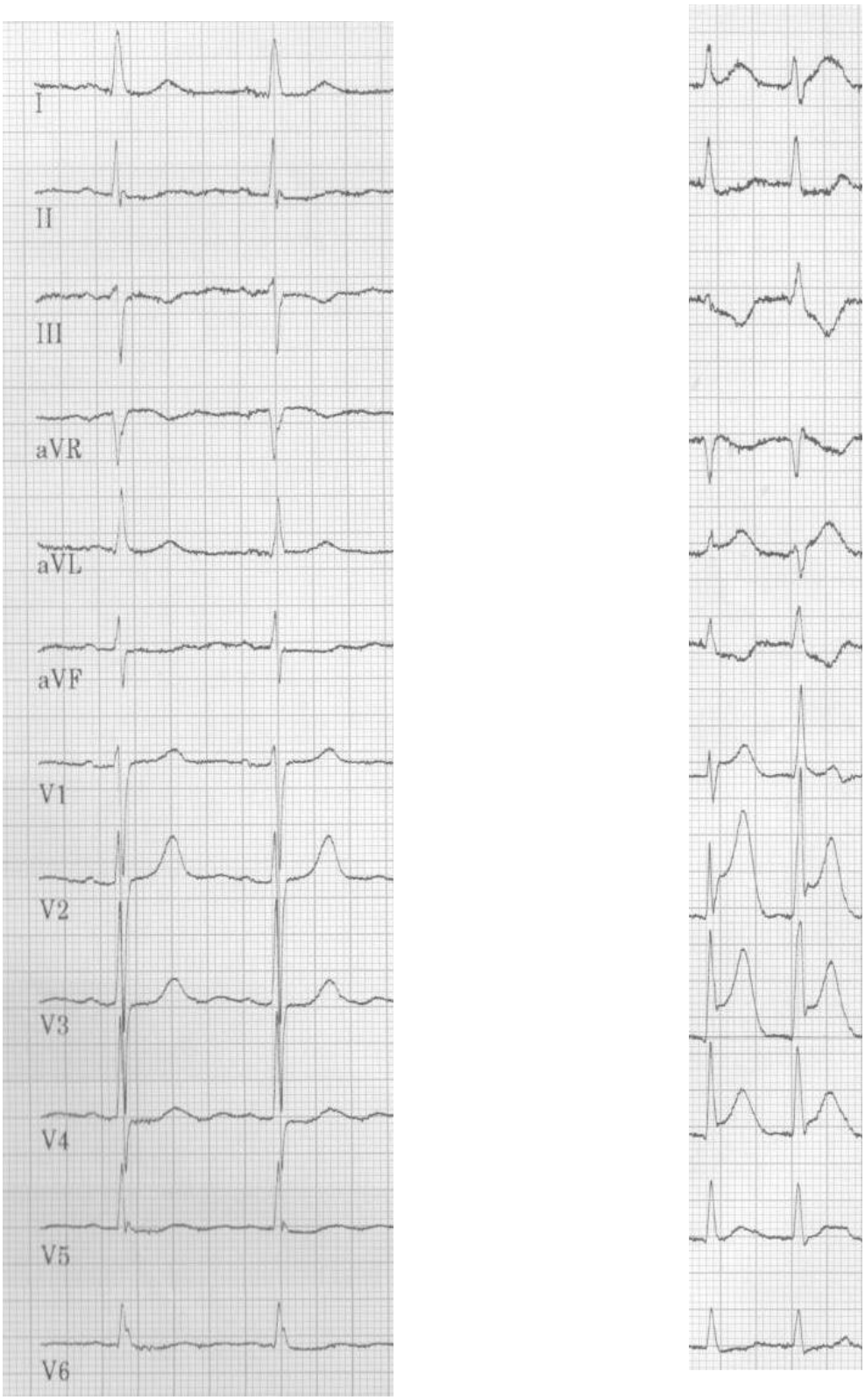

A) B)

Kuva 8. A) Lepo-EKG. B) EKG proksimaalisen LAD:n tukoksessa. Noin 30 sekunnin pallolaajennus A-kuvan potilaalle saa aikaan maksimaaliset ST-nousut V2- ja V3-kytkentöihin (max. 5,5 mm), mikä viittaa LAD:n tukokseen. Lisäksi AVL-kytkennässä havaitaan 1,0 mm:n ST nousu, mikä viittaa tukoksen proksimaalisuuteen. Myös V1- ja V4-kytkennöissä näkyy selkeät ST-nousut. Rintakytkennöissä näkyy QRS-kompleksin distorsio, joten kyseessä on III asteen iskemia. P-aallot ovat hävinneet, eikä sydän siis ole enää sinusrytmissä. Sairaskertomuksesta tarkistettuna pallolaajennuksen kohteena oli ollut proksimaalinen LAD, joten arvio osui oikeaan.

3.2.2 Distaalinen LAD

Distaalisen LAD-tukoksen EKG-kriteerinä olivat siis maksimaaliset ST-nousut anteriorisissa kytkennöissä V2–V3 ilman ST-nousuja AVL-kytkennässä. Tähän ryhmään otettiin mukaan myös yksi potilas, jolla maksimaalinen ST-nousu oli kytkennässä V4, koska muutokset V2- ja V3-kytkennöissä olivat lähes yhtä suuret ja ainoat ST-nousut olivat anteriorisissa rintakytkennöissä V2–V5.

Distaalisen LAD-tukoksen EKG-ryhmään kuului 3 potilasta. Kaikilla oli ST-nousua ainoastaan rintakytkennöissä. ST-nousuja näkyi vaihdellen kytkennöissä V1–V5. Kahdessa tapauksessa kolmesta tukoskohdaksi paljastui odotetusti distaalinen LAD (molemmissa b-osa) (kuva 9), mutta yhdessä tapauksessa tukos olikin proksimaalinen. Tässä tapauksessa ST-nousuja oli vain rintakytkennöissä V2 ja V3, ja ne olivat hyvin marginaalisia (0,5 mm), mikä voi selittää sen, ettei AVL-kytkentään ole vielä ehtinyt tulla muutoksia.

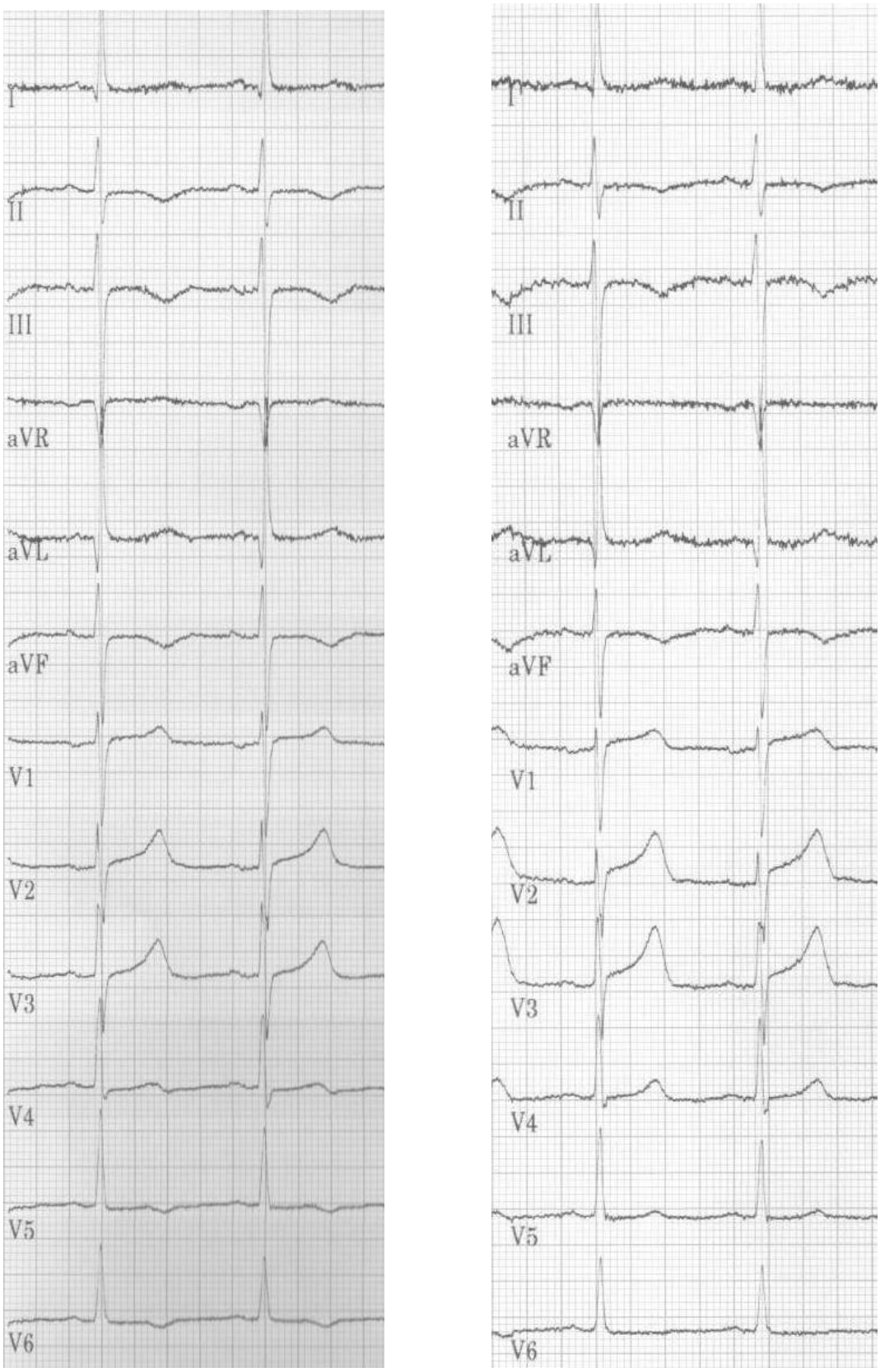

A) B)

Kuva 9. A) Lepo-EKG. B) EKG distaalisen LAD:n tukoksessa. Kuvan A potilaalle 70 sekunnin pallolaajennus aiheutti maksimaalisen ST-nousun kytkentään V3, mikä sopii LAD-suonen tukokseen. Myös kytkennässä V2 nähdään selvä ja kytkennässä V1 marginaalinen ST-nousu. Distaalisen LAD-tukoksen puolesta puhuu, ettei AVL-kytkennässä, niin kuin ei muissakaan raajakytkennöissä, nähdä ST-välin muutoksia. EKG:n perusteella tehty arvio tukossuonesta piti tässä tapauksessa paikkansa.

3.2.3 LCX

LCX-ryhmän kriteerinä oli raajakytkentöjen suurin ST-nousu II kytkennässä. Maksimaalinen ST-nousu sai siis olla myös rintakytkennässä, ja niin kävikin kaikissa tapauksissa. Maksimaaliset muutokset painottuivat lateraalisiin rintakytkentöihin, mikä tukee edelleen ajatusta LCX-suonen tukoksesta. (10)

LCX-ryhmään kuului neljä potilasta. Kaikilla näillä nähtiin siis ST-nousut II kytkennöissä, mutta muutokset eivät olleet kovin selkeitä: kahdessa tapauksessa 1,0 mm:n ja kahdessa vain 0,5 mm:n nousut (kuva 10). Nämä muutokset olivat kuitenkin raajakytkennöistä suurimmat. Kolmessa tapauksessa miltei yhtä suuret muutokset oli tosin nähtävissä myös toisessa raajakytkennässä (AVF, I, tai AVL), muttei kuitenkaan III kytkennässä, mikä olisi voinut viedä tulkintaa RCA:n suuntaan. Maksimaaliset ST-nousut näkyivät kahdessa tapauksessa V5-, yhdessä V4- ja yhdessä V6-kytkennässä. Huomionarvoista on, että kaikissa tapauksissa oli ST-nousut V5- ja V6-kytkennöissä. Kaikissa neljässä tapauksessa tukossuoneksi osoittautui LCX-suoni.

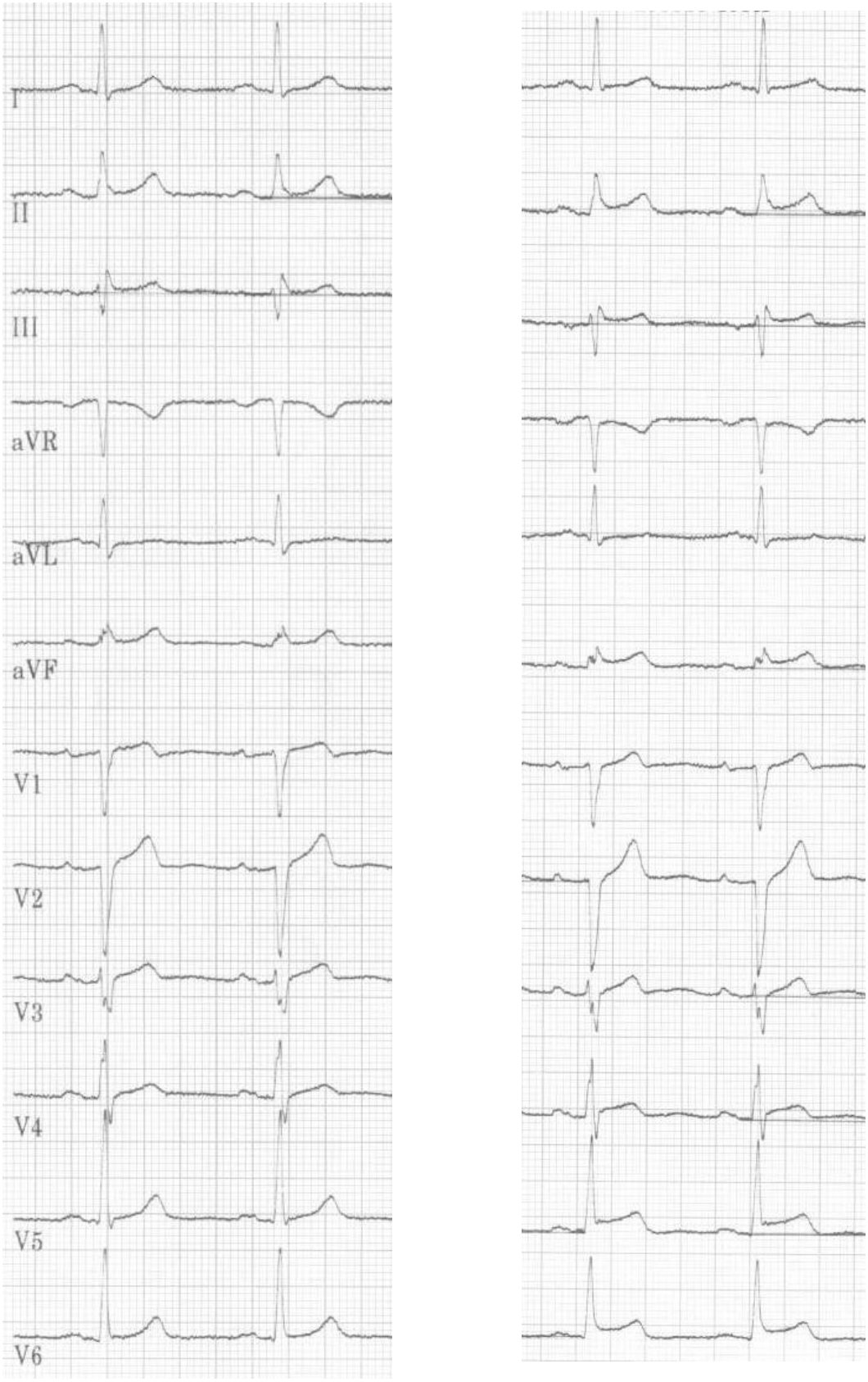

A) B)

Kuva 10. A) Lepo-EKG. B) EKG LCX:n tukoksessa. Maksimaaliset raajakytkennät on nähtävissä kytkennässä II, mikä sopii LCX:n tukokseen. Noin 2 minuutin pallolaajennus aiheutti kuvan A potilaalle marginaalisen, mutta kuitenkin selvästi havaittavan, 0,5 mm:n ST-nousun II kytkentään. Myös III, AVF, V4–V6 -kytkennöissä havaitaan ST-nousut. EKG:n perusteella tehty arvio LCX-suonen tukoksesta piti paikkansa.

3.2.4 RCA

RCA-ryhmän kriteerinä oli suurin raajakytkentöjen ST-nousu III kytkennässä. Edellytyksenä ei siis ollut, että III kytkennän muutoksen täytyi olla maksimaalinen muutos, kun rintakytkennätkin otetaan huomioon, mutta kaikissa tapauksissa III kytkennän muutokset olivat myös maksimaalisia.

RCA-ryhmään kuului viisi potilasta. Kolmessa näistä nähtiin ST-nousuja myös molemmissa muissa inferiorisissa kytkennöissä (II ja AVF), mutta III-kytkennän ST-nousut erottuivat suurimpana (kuva 11). Kaikilla viidellä potilaalla ST-nousua oli 1,0 mm J-pisteestä mitattuna III kytkennässä. Neljässä tapauksessa tukosssuoneksi osoittautui odotetusti RCA, mutta yhdessä tapauksessa tukossuoni olikin LCX (kuva 12). Tarkemmassa varjoainekuvausanalyysissa havaittiin dominantti LCX. Tukos oli LCX:n distaaliosassa, joka suonitti sydämen inferiorisia osia, ja näin ollen EKG:een tuli RCA:n tukokseen sopivat inferioriset ST-muutokset.

A) B)

Kuva 11. A) Lepo-EKG. B) EKG RCA:n tukoksessa. Noin 75 sekunnin pallolaajennus aiheutti kuvan A potilaalle maksimaalisena iskemiamuutoksena 1,0 mm:n ST-nousun III kytkentään, mikä sopii RCA:n tukokseen. Myös AVF- ja II-kytkennöissä havaitaan marginaaliset ST-nousut. EKG-arvio osui oikeaan, ja tukossuoneksi paljastui RCA.

A) B)

Kuva 12. A) Lepo-EKG. B) Noin 75 sekunnin pallolaajennus aiheutti kuvan A potilaalle ST-nousuja AVF, II ja III-kytkentöihin. Maksimaaliset EKG-muutokset nähdään III kytkennässä, mikä sopii RCA:n tukokseen. Tukossuoneksi paljastui kuitenkin distaalinen dominantti LCX.

3.2.5 Muut

Kolmessa tapauksessa minkään edellisen ryhmän kriteerit eivät täyttyneet. Yhdellä potilaalla noin minuutin kestänyt rintakivun vuoksi keskeytetty pallolaajennus ei saanut aikaan lainkaan EKG-muutoksia. Kahdella potilaalla taas EKG-muutoksia tuli vain lateraalisiin kytkentöihin, jolloin minkään ryhmän EKG-kriteerit eivät täyttyneet. Toisella näistä tuli hyvin marginaalisia (0,5 mm) ST-tason nousuja V5-, V6-, I- ja AVL-kytkentöihin. Suurin nousu oli havaittavissa V6-kytkennässä. Myös toisella potilaalla maksimaalinen ST-nousu tuli V6-kytkentään (1,0 mm), ja lisäksi V5-kytkennässä oli havaittavissa marginaalinen 0,5 mm:n ST-tason nousu. Molemmilla potilailla, joilla oli vain lateraalisia EKG-muutoksia, tukossuoneksi paljastui LCX-suoni.

3.3 Preconditioning

Preconditioning-ilmiötä tutkittiin kolmella potilaalla. Kahden peräkkäisen pallolaajennuksen aiheuttamia iskemiamuutoksia vertailtiin toisiinsa. Iskemiamuutokset laskettiin siitä kohdasta, jossa pallolaajennus oli kestänyt 30 sekuntia. Taukoa pallolaajennusten välillä oli noin kaksi minuuttia.

Kaikilla potilailla jälkimmäinen pallolaajennus aiheutti lievemmät iskeemiset EKG-muutokset. Suurin muutos oli 3,0 mm pienempi ST-nousu (5,5 mm – 2,5 mm) J-pisteestä mitattuna. Kahdella muulla potilaalla ST-nousu pieneni toistetussa pallolaajennuksessa 1,0 mm (2,5 mm – 1,5 mm, 1,0 mm – 0,0 mm). Myös muiden iskemiasta kertovien parametrien, T-aallon muutosten ja ST-nousun J pisteestä 60 ms päästä mitattuna, valossa iskeemiset EKG-muutokset olivat lievempiä toistetussa pallolaajennuksessa (kuva 13).

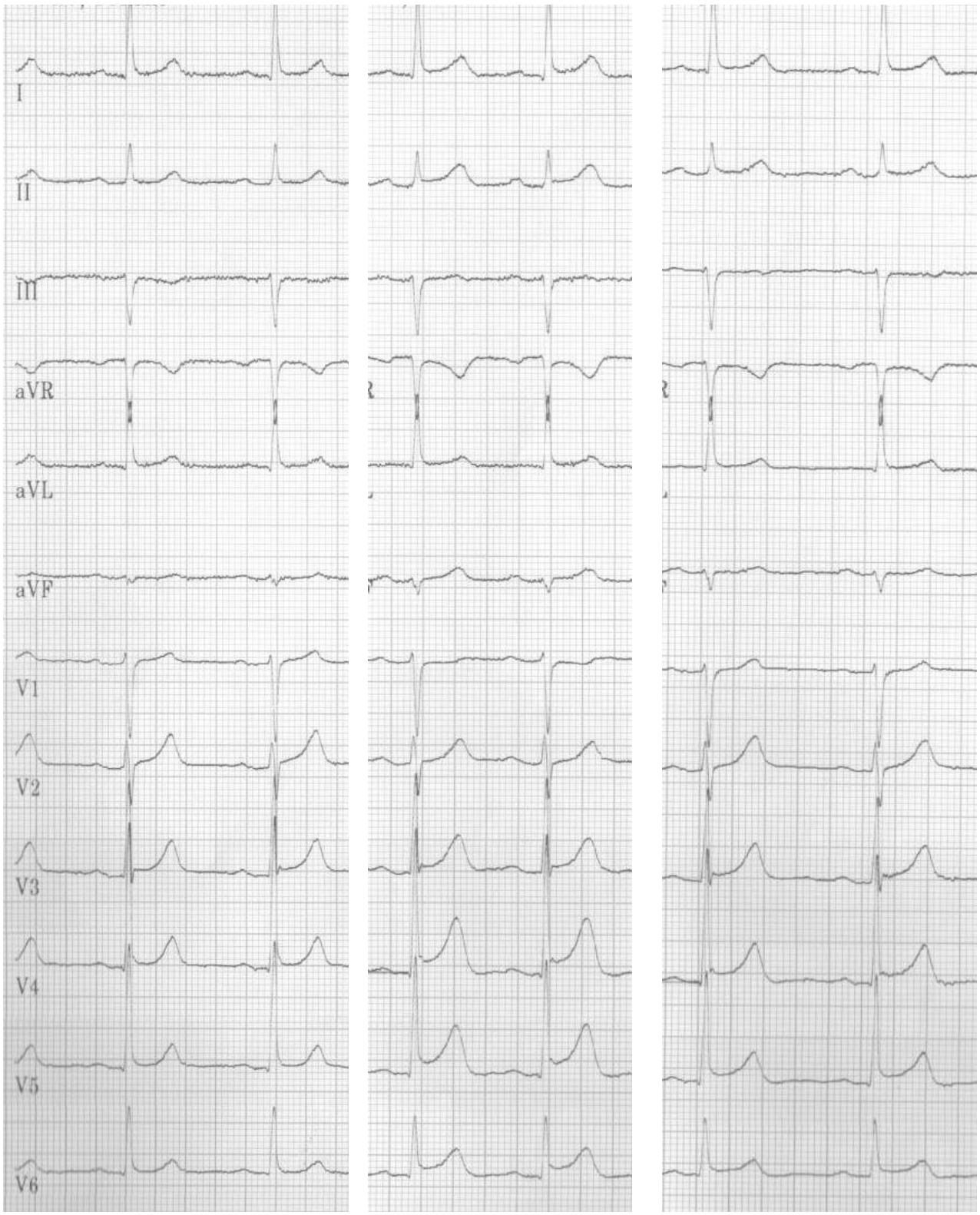

A) B) C)

Kuva 13. Preconditioning. A) Lepo-EKG. B) Kuvan A potilaan EKG 30 sekunnin pallolaajennuksen jälkeen. ST-muutoksia nähdään kytkennöissä I, II, AVF, V3–V6. Maksimaaliset ST-nousut ja T-aaltomuutokset nähdään V4-kytkennässä (2,5 mm:n ST-nousu). Raajakytkentöjen maksimaaliset ST-nousut ovat II kytkennässä, ja tukossuoni onkin LCX. C) Kuvan A potilaan EKG toistetussa pallolaajennuksessa 30 sekunnin kohdalla. Verrattuna kuvaan B nähdään selvästi lievemmät iskemiamuutokset, mikä sopii preconditioning-ilmiöön. V4-kytkennässä nähdään enää 1,5 mm:n ST-nousu, ja T-aallossakin nähdään varsin selvä ero.

4. POHDINTA

Tutkimuksen tarkoituksena oli havainnollistaa sepelvaltimotukoksen aiheuttamia EKG-muutoksia. Havainnot tukevat hyvin teoriaa ja aikaisempia tutkimuksia. Tukkeutuneen suonen tunnettu iskemiamalli tulee tutkimuksessa hyvin esille, ja Sclarovsky-Birnbaumin iskemialuokituksen kaikki kolme iskemialuokkaa ovat nähtävissä.

Tämän tutkimuksen valossa EKG:n perusteella pystyy melko luotettavasti arvioimaan tukkeutuneen suonen. LAD-suonen tukkeutuminen näyttäisi olevan helppo tunnistaa EKG:n perusteella, mutta sen sijaan LAD-tukoksen jako proksimaaliseen ja distaaliseen suoneen ei ole niin yksiselitteistä pelkän EKG:n perusteella. LCX- ja RCA-suonten tukokset ovat LAD-suoneen verrattuna hankalampia tunnistaa. Sydämen alaosissa sepelvaltimopuustossa on enemmän yksilöllistä vaihtelua, ja näin ollen EKG:n perusteella tukossuoni ei ole yksiselitteisesti aina arvioitavissa.

Tämän tutkimuksen mukaan lateraaliset iskemiamuutokset V5- ja V6- kytkennöissä näyttäisivät vahvasti viittaavan LCX-suonen tukokseen, sillä kaikissa viidessä tapauksessa, joissa maksimaalinen ST-nousu oli V5- tai V6-kytkennässä, tukossuonena oli LCX. Toisaalta myös yhtä lukuunottamatta kaikissa LCX-suonen tukoksissa oli havaittavissa iskemiamuutoksia V5- ja V6-kytkennöissä.

Preconditioning-ilmiötä lähestyttiin tässä tutkimuksessa hyvin pintapuolisesti, mutta tämän tutkimuksen tulokset tukevat hypoteesia. Kaikissa kolmessa tapauksessa toistettu suonen tukkiminen aiheutti ensimmäistä tukkimista lievemmät iskemiamuutokset.

Potilaita tutkimuksessa oli vain 17, eikä näin pienellä potilasaineistolla suuria kattavia johtopäätöksiä ole mahdollista tehdä. Minkäänlaista tilastollista käsittelyä ei ollut mielekästä tehdä, vaan tutkimus tehtiin deskriptiivisessä mielessä. Pienen potilasaineiston lisäksi tutkimuksessa on paljon muitakin rajoituksia. Pallolaajennustoimenpiteet ja EKG-rekisteröinti eivät olleet täysin kontrolloituja eivätkä kattavia. Pallolaajennusten alku- ja loppukohtia ei ollut tarkkaan merkitty EKG-tulosteisiin, eivätkä näin ollen pallolaajennusten kestotkaan olleet aivan tarkasti selvillä. Pallolaajennusten kestoissa oli joka tapauksessa potilaiden välillä suurta vaihtelua sen vuoksi, että suurin osa pallolaajennuksista lopetettiin potilaan rintakivun vuoksi. Tässä tutkimuksessa hyvin marginaalisetkin (0,5 mm) iskemiamuutokset tulkittiin

merkittäviksi, mikä lisäsi inhimillisen virheen mahdollisuutta EKG-tulkinnassa. Potilaiden yksilölliseen sepelvaltimoanatomiaan ei kiinnitetty tutkimuksessa juuri huomiota, mikä olisi tietysti antanut lisäarvoa tutkimukselle. Potilasjoukko ei ollut missään määrin kontrolloitu tai vakioitu, ja potilaiden esitiedot, lääkitys, riskiprofiilit ja sepelvaltimotaudin vaikeusaste jätettiin tutkimuksessa huomioimatta. Kattavamman tiedon saamiseksi tarvittaisiin kontrolloidumpi tutkimusasetelma sekä merkittävästi suurempi potilasaineisto.

Rajoituksista huolimatta tutkimus havainnollistaa hyvin iskemiamuutoksia sydänfilmissä. Tukkeutuneen suonen iskemiamalli iskemia-asteineen tulee hyvin esille ja myös preconditioning-ilmiö havainnollistetaan. Tutkimuksessa saatiin esille kaikkien suurten sepelvaltimoiden tukosten klassiset EKG-muutokset. Muun muassa yksilöllisen sepelvaltimoanatomian vuoksi tukkeutunut suoni on mahdotonta täysin vedenpitävästi ennustaa pelkän sydänfilmin perusteella, mutta hyviä, valistuneita arvioita on helppo tehdä.

LÄHTEET

1) Laatikainen T, Pajunen P, Pääkkönen R, ym. Kansallinen sydän- ja verisuonitautirekisteri, tilastollinen tietokanta. http://www.ktl.fi/cvdr

2) Heikkilä J, ym. Kardiologia. 2. painos. Helsinki: Duodecim; 2008

3) Fuster V, ym. Hurst's the Heart. 12. Painos. New York: McGraw-Hill Professional; 2007

4) Sepelvaltimotautikohtaus: epästabiili angina pectoris ja sydäninfarkti ilman ST-nousuja – vaaran arviointi ja hoito. Käypä hoito -suositus 2009. www.kaypahoito.fi

5) Sydäninfarktin diagnostiikka. Käypä hoito -suositus 2009. www.kaypahoito.fi

6) Heikkilä J, Mäkijärvi M, ym. EKG. 1. painos. Helsinki: Duodecim; 2003

7) Thygesen K, ym. (Expert consensus document) Universal definition of myocardial infarction. European Heart Journal 2007;28:2525–2538

8) Nikus K, ym. EKG:n iskemia-aste uhkaavan ST-nousuinfarktin yksilöllisessä vaaran arvioinnissa, Lääkärilehti 2008;63:1509-1514

9) Birnbaum Y, Sclarovsky S. The grades of ischemia on the presenting electrocardiogram of patients with ST elevation acute myocardial infarction. J Electrocardiol 2001;34:17–26.

10) Sclarovsky S. Electrocardiography of acute myocardial ischaemic syndromes. Lontoo: Martin Dunitz Ltd; 1999

11)Nikus K ja Eskola M. EKG sepelvaltimotautikohtauksen vaaran arvioinnissa. Lääkärilehti 2004;59:2365-2372

12)Yellon D M, Downey J M. Preconditioning the Myocardium: From Cellular Physiology to Clinical Cardiology. Physiol Rev 2003;83:1113-1151