Hallitsemattoman nenäverenvuodon embolisaatiohoito

Juho Mäntylä

Syventävien opintojen kirjallinen työ

Tampereen yliopisto

Lääketieteen yksikkö

Joulukuu 2011

Tampereen yliopisto

Lääketieteen yksikkö

MÄNTYLÄ JUHO: HALLITSEMATTOMAN NENÄVERENVUODON EMBOLISAATIOHOITO

Kirjallinen työ, 18 s.

Ohjaaja: el Janne Korhonen

Avainsanat: endovaskulaarinen, ligaatio, nenäsairaudet, toimenpideradiologia

Tiivistelmä

Hallitsematon nenäverenvuoto on ilman hoitoa hengenvaarallinen tila. Hoitovaihtoehtoina ovat tällöin kirurginen valtimoligaatio tai radiologin suorittama suonensisäinen embolisaatiohoito. Molemmat hoitomuodot ovat kehittyneet ja hoitotulokset ovat nykyään eri tutkimusten mukaan yhtä hyvät. Embolisaatiohoitoa on aiemmin suositeltu primaaristi hallitsemattoman nenäverenvuodon hoitomenetelmäksi, mutta viime vuosien aikana esiin on eri tutkimuksissa noussut kysymys hoidon turvallisuudesta verrattuna kirurgisiin hoitoihin. Tässä syventävien opintojen tutkielmassa käsittelen embolisaatiohoidon tehoa ja turvallisuutta verrattuna kirurgiseen valtimoligaatioon sekä esitän oman tutkimukseni Tampereen yliopistollisen keskussairaalan sädediagnostiikan yksikössä tehdyistä embolisaatiohoidoista vuosilta 2003—2009. Kyseisenä ajanjaksona tehtiin 78 embolisaatiotoimenpidettä yhteensä 70 eri potilaalle. Vuodon pysyvä tyrehtyminen saavutettiin 84 %:ssa tapauksista ja lieviä komplikaatioita esiintyi 4 %:lla potilaista. Tutkimuksen perusteella voin todeta, että embolisaatiohoito on turvallinen ja tehokas hoito hallitsemattomassa nenäverenvuodossa ja sopii edelleen tärkeäksi osaksi hallitsemattoman nenäverenvuodon hoitoa.

Sisällys

1 Johdanto 1
2 Hallitsematon nenäverenvuoto 3
2.1 Aiheuttajat 3
2.2 Hoitomenetelmät hallitsemattomassa nenäverenvuodossa 4
2.2.1 Kirurginen hoito 4
2.2.2 Embolisaatiohoito 5
3 Tampereen yliopistollisessa sairaalassa tehdyt embolisaatiohoidot vuosina 2003—2009 7
3.1 Aineisto ja menetelmät 7
3.2 Esitiedot ja altistavat tekijät 8
3.3 Toimenpiteet sädediagnostiikan yksikössä 9
4 Tulokset 12
5 Pohdinta 14
Lähteet 16

1 Johdanto

Nenäverenvuoto on yleinen vaiva. Maailmanlaajuisesti jopa 60 % ihmisistä kokee sen elämänsä aikana ja n. 6 % tarvitsee sen vuoksi hoitoa terveydenhuollossa (1). Nenäverenvuoto on yhtä yleistä miehillä ja naisilla. Nenäverenvuodon ilmaantuminen kasvaa kohti 20 vuoden ikää mentäessä, mutta laskee tämän ikävuoden jälkeen. Toinen ilmaantumisen nousu tapahtuu 40 ikävuoden jälkeen ja ilmaantuminen kasvaa siitä tasaisesti ikävuosia tullessa lisää. (2, 3)

Suurin osa nenäverenvuodosta tulee nenän etuosasta väliseinän seudusta, niin kutsutulta Littlen alueelta. Littlen alue saa verenkierron Kiesselbachin suonipunoksesta, johon kuuluvat ulommasta kaulavaltimosta alkunsa saavat valtimot a. palatina descendens, a. labialis superior, päätehaarat a. sphenopalatinasta sekä sisemmästä kaulavaltimosta lähtevät a. ethmoidalis anterior ja posterior (4).

Noin 5—10 % nenäverenvuodosta tulee nenän takaosan limakalvon verisuonista, joko nenän väliseinän takaosasta tai nenän sivutakaosasta (5, 6). Tätä aluetta verisuonittaa ulommasta kaulavaltimosta lähtevä a. maxillaris interna, jonka haaroista a. sphenopalatina päättyy nenän takaosan limakalvolle (5).

Etuosan verenvuotokohdat ovat helposti paikannettavissa ja hoidettavissa. Ne rauhoittuvat usein myös itsestään. Terveydenhuollon antamia hoitokeinoja ovat vuotokohdan laapistaminen joko kemiallisesti tai sähköllä, verenvuotoa tyrehdyttävät tai verisuonia supistavat paikalliset lääkeaineet, kuumavesihuuhtelu, kylmähoito ja nenän etuosan tamponaatiohoidot (7).

Nenän takaosan vuotojen tyrehdyttäminen on hankalampaa, koska niiden sijainti on usein vaikeasti paikannettavissa. Ensilinjassa takaosan vuotoja pyritään tyrehdyttämään asettamalla nenään etu- ja takatamponaatiot. Tamponointi saattaa aiheuttaa kuitenkin haittoja, kuten nenän kudosvaurioita,

aspiraatiota, infektioita, hengitysteiden ahtautumista ja sitä kautta hypoksiaa, myös kuolemia on raportoitu takatamponaation seurauksena (7, 8). Takatamponaatio on myös potilaille erittäin kivuliasta ja epämiellyttävää. Etu- ja takatamponoinnin teho eri tutkimusten mukaan vaihtelee 48—83 % välillä, ja niistä seuraa komplikaatioita arviolta jopa 69 %:ssa tapauksista (9—13).

Suurella osalla potilaista takaosista tuleva verenvuoto kuitenkin jatkuu huolimatta edellä mainituista konservatiivista hoidoista tai vuoto uusiutuu useasti lyhyen ajan sisällä. Tällöin puhutaan vaikeasta tai hallitsemattomasta nenäverenvuodosta, joka hoitamatta voi olla jopa hengenvaarallinen tila. (14) Jatkohoitovaihtoehtoina ovat tällöin joko kirurginen, vuotavan suonen ligaatio tai endovaskulaarinen embolisaatio.

Tässä syventävien opintojen tutkielmassa pyrin esittelemään embolisaatiohoitoa ja vertaamaan sen tehoa ja komplikaatioita kirurgisiin hoitomenetelmiin hallitsemattoman nenäverenvuodon hoidossa. Käyn läpi myös tekijöitä, jotka altistavat hankalille nenäverenvuodoille. Esitän myös oman tutkimukseni Tampereen yliopistollisessa keskussairaalassa tehtyjen nenäverenvuotojen embolisaatiohoitojen tuloksista vuosilta 2003—2009.

2 Hallitsematon nenäverenvuoto

2.1 Aiheuttajat

Nenän verisuonet kulkevat limakalvoilla pinnallisesti ja ovat tällöin alttiita vuotamaan. Tapauksista 80—90 %:ssa nenäverenvuodolle ei löydy selittävää tekijää (15). Tällöin puhutaan idiopaattisesta nenäverenvuodosta. Muita syitä nenäverenvuodolle on esitelty taulukossa 1 (15).

Taulukko 1. Nenäverenvuodon aiheuttajat.

Paikalliset syyt			
Traumat	Nenän vammat	Kasvojen vammat	Vierasesineet
Inflammaatiot	Tulehdukset	Allerginen rhinosinuiitti	Nenän polyypit
Neoplasiat	Beningit	Malignit	
Verisuoniperäiset	Perinnölliset	Hankitut	
	esim. hereditaariden hemorraaginen teleangiestasia	esim. Wegnerin granulomatoosi	
Iatrogeeniset	Kirurgisten toimenpiteiden jälkeiset	Nenään asetetut hoitovälineet	
Rakenteelliset	Septumin luupiikit tai deviaatio	Septumin perforaatiot	
Lääkkeet	Nasaaliset suihkeet	Nenän kautta otettavat huumeet	
Yleiset syyt			
Hematologiset	Koagulopatiat	Trombosytopenia	
	esim. hemofilia	esim. leukemia	esim. Von Willebrand
Ympäristöstä johtuvat	Lämpötila	Ilmankosteus	Korkeus
Lääkkeet	Antikoagulantit	Verihiutaleisiin vaikuttavat	
	esim. hepariini ja varfariini	esim. aspiriini	
Elimien vajaatoiminnasta johtuvat	Uremia	Maksan sairaudet	
		esim. maksakirroosi	
Muut	Ateroskleroosi	Verenpainetauti	Alkoholi

Hallitsemattomista nenäverenvuodoista 70 % on idiopaattisia (16, 17). Eniten hankalia nenäverenvuotoja aiheuttavat spesifiset syyt ovat traumaperäiset ja postoperatiiviset nenäverenvuodot, sekä vuodot, jotka johtuvat verisuonirakenteiden epänormaaliudesta. Verisuonten epänormaaleja muutoksia ovat mm. aneurysmat, arteriovenoosit malformaatiot sekä arteriovenoosit fistelit. Hereditaarinen hemorraginen teleangiektasia (HHT l.Osler-Weber-Rendun tauti) kuuluu myös hankalahoitoisimpien nenäverenvuotojen aiheuttajiin. HHT on systeeminen autosomaalinen dominantisti periytyvä sairaus, joka aiheuttaa verisuonten epämuodostumia nenässä, iholla, keuhkoissa, gi-kanavassa ja keskushermostossa. Yleisin oire näillä potilailla on spontaani nenäverenvuoto, joka johtuu sairauden aiheuttamien verisuonien laajentumisista. (18)

2.2 Hoitomenetelmät hallitsemattomassa nenäverenvuodossa

Hallitsemattoman nenäverenvuodon hoitovaihtoehtoja ovat suonen kirurginen ligaatio tai suonensisäinen embolisaatiohoito.

2.2.1 Kirurginen hoito

Nykyisin tehokkaimpana kirurgisena hoitomuotona pidetään endoskooppisesti suoritettua sfenopalatinavaltimon ligeerausta. Tämän hoidon onnistumisprosentti on n. 95 % ja kirurginen ligaatio epäonnistuu n. 5—10 % tapauksista (19—24). Keskimääräinen sairaalassaoloaika on 2,6—3,9 päivää (25). Hoidosta seuranneet komplikaatiot jaetaan pieniin ja vakaviin komplikaatioihin. Nykyisellä hoitomuodolla vakavia komplikaatioita, kuten nenän alueen nekrooseja, esiintyy kirjallisuuden mukaan vain yksittäisiä tapauksia. Pieniä komplikaatioita, kuten nenän sisäistä arpeutumista, poskiontelotulehdusta, septumin perforaatioita, pehmeän suulaen tuntopuutoksia ja silmien kuivumista esiintyy useammin, mutta nämäkin ovat harvinaisia. (26, 27) Hoito tehdään aina yleisanestesiassa, mikä asettaa hoidolle rajoituksia etenkin

hoidettaessa yleistilaltaan huonokuntoisia potilaita. Ligeeraus voidaan tehdä myös a. ethmoidalikseen, a. maxillarikseen tai a. carotis internaan tai a. carotis externaan, mutta näihin suoniin tehtävien kirurgisten hoitojen teho on selkeästi huonompi. Onnistumisprosentit ovat välillä 55—87. Tilanteesta riippuen voidaan myös yrittää suonen polttamista diatermilla tai hoitaa vuoto septumin kirurgialla. Uudet endoskooppiset leikkaustekniikat mahdollistavat yhä pienempien suonten kirurgian, ja siksi a. sfenopalatinan spesifi ligeeraus on tarkka ja vähän haittoja aiheuttava hoitomuoto hallitsemattoman nenäverenvuodon hoidossa. Uutena tekniikkana se on noussut hoidon tehossaan samoille lukemille endovaskulaarisesti tehtävän embolisaatiohoidon kanssa. (15)

2.2.2 Embolisaatiohoito

Ensimmäiset radiologisessa ohjauksessa suoritetut embolisaatiohoidot nenäverenvuodon tyrehdyttämiseksi kuvasi Sokoloff 1974. Tuolloin kaksi potilasta hoidettiin a. maxillaris internaan angiografian yhteydessä ruiskutetuilla vaahtogelatiinpartikkeleilla. (28) Lasjaunias ym. (1987) tarkensivat hoidon suorittamista painottamalla diagnostisen angiografian merkitystä komplikaatioiden välttämiseksi. Tämän jälkeen useat tutkimukset aiheesta ovat osoittaneet, että endovaskulaarinen embolisaatiohoito on merkityksellinen hoitokeino hallitsemattomassa nenäverenvuodossa. Tutkimusten myötä myös hoitokäytännöt ovat vakiintuneet, vaikkakin eroja hoidon tuloksissa ja komplikaatioiden määrässä esiintyy eri tutkimuksien mukaan. (16, 17)

Nenäverenvuoto hoidetaan embolisoimalla vuodon aiheuttanut suoni. Tähän käytetään nykyisin joko embolisaatiopartikkeleita (koko 50 µm—700 µm) tai tukitaan suoni koileilla. Toimenpide tehdään katetroimalla yleensä a. femoralis communis, jota pitkin katetri viedään läpivalaisussa a. carotis communikseen ja edelleen suoneen, jonka haarat päätyvät vuotavalle limakalvolle. Takaosan nenäverenvuodoissa katetrointi tehdään yleensä a. carotis externan kautta a. maxillaris internaan ja edelleen a.sfenopalatinaan. Koska suonien läpimitta pienenee nenän limakalvoa lähestyttäessä, käytetään embolisaatiopartikkeleiden ruiskuttamiseksi kohdealueelle mikrokatetria. Katetrin ollessa a. carotis communiksessa suoritetaan varjoaineruiskutus a. carotis internaan ja a. carotis externaan. Varjoaineruiskutuksen tarkoituksena on löytää verisuonten ekstravasaatiot, anomaliat, variantit, vuodot ja tärkeänä löydöksenä mahdolliset anastomoosit ulomman ja sisemmän kaulavaltimon sekä näiden ja a. opthalmican välillä. Tämä protokolla on äärimmäisen tärkeä, jotta voidaan estää hoidosta mahdolliset seuraavat vakavat komplikaatiot kuten sokeutuminen ja aivoinfarkti. Mikäli varjoaineruiskutuksessa tulee

esiin edellä mainittuja poikkeavuuksia, voidaan toimenpide keskeyttää ja vuoto hoitaa esim. ligaatiolla. Varjoaineruiskutuksessa nähdään myös nenäverenvuodon aiheuttama suoni ja osoittaa näin ollen hoito tarkasti oikealle alueelle. Yleensä angiografinen löydös on normaali, lukuun ottamatta limakalvon varjoainelatautumaa, ja silloin embolisaatiohoidon tarkoituksena on vähentää virtausta vuotavalle limakalvon alueelle niin paljon, että latautuma loppuu. (4,18)

Embolisaatiohoito lopettaa verenvuodon 93—100 prosentissa tapauksista (17, 29—33). Uusintavuodot hoitoa seuraavina päivinä pudottavat kuitenkin hoidon tehon 77,3—94,6 prosenttiin tapauksista (16, 17, 30, 31, 35, 33). Hoidon teho on riippuvainen käytetystä protokollasta ja hoitopaikasta (29). Pitkäaikaisteho hoidolla on kuitenkin hyvä ja uusintaembolisaatioita tarvitaan harvoin. Poikkeuksen tekevät kuitenkin potilaat, jotka sairastavat hereditaarista hemorragista teleangiektasiaa, koska heillä sairausprosessi on etenevä ja hoitotulos siksi harvoin pysyvä (16).

Komplikaatiot jaetaan pieniin sekä vakaviin ohimeneviin ja pysyvää haittaa aiheuttaviin komplikaatioihin. Pieniä ohimeneviä komplikaatioita, joita kirjallisuudessa mainitaan, ovat pääkipu, kasvokipu, leukakipu, leukalukko, kasvojen turvotus, kasvojen ihotunnon heikkeneminen, kasvojen alueen hypersensitiivisyys kylmälle, parestesiat, lievät suulaen ulseraatiot, nivusalueen hematoomat ja kuume. Vakavampia, mutta myös ohimeneviä komplikaatioita ovat ihon kuoliot, ohimenevä hemipareesi, ohimenevä näkökentän puutos ja limakalvon nekroosit. Pysyviä mahdollisia haittoja ovat kasvojen arpeutuminen iskemian seurauksena, toispuoleinen näönmenetys, kasvohermohalvaus, aivoinfarkti ja iskeeminen sylkirauhasen tulehdus. Pieniä komplikaatioita esiintyy eri tutkimuksissa 25—59 prosentissa tapauksista, vakavia ohimeneviä 0—1 % ja pysyviä < 2 % tapauksista. (16, 17, 30, 31, 33)

3 Tampereen yliopistollisessa sairaalassa tehdyt embolisaatiohoidot vuosina 2003—2009

Tämän retrospektiivisen tutkimuksen tarkoituksena oli selvittää Tampereen yliopistollisen keskussairaalan (TAYS) sädediagnostiikan yksikössä tehtyjen embolisaatiohoitojen tehoa ja turvallisuutta vuosina 2003—2009. Tällä aikavälillä embolisaatiohoito tehtiin 70 potilaalle (toimenpiteitä 78). Aineistomäärä on suurin 2000-luvulla tehdyistä aiheeseen liittyvistä tutkimuksista. Aiemmissa aineistoissa ainoastaan Tsengin ym. (1998) tutkimuksessa embolisaatiohoidosta oli suurempi toimenpidemäärä (n=114). Leppänen ym. (1999) tekivät samankaltaisen tutkimuksen TAYS:n embolisaatiohoidon tehokkuudesta ja turvallisuudesta vuosilta 1991—1996 (n=37).

3.1 Aineisto ja menetelmät

Tutkimusta varten potilaiden henkilötiedot kerättiin TAYS:n sädediagnostiikan yksikön toimenpidehuoneiden työkansioista. Niihin oli merkitty annetun hoidon indikaatio, päivämäärä, potilaan henkilötiedot ja annettu hoito. Henkilötietojen avulla tiedot toimenpiteestä, sitä edeltävästä ja sen jälkeisestä hoidosta katsottiin TAYS:n sähköisestä potilastietokannasta (Miranda). Tietokannasta selvitettiin edeltävä korvalääkärin antama hoito (korva-, nenä- ja kurkkutautien tekstit), embolisaatiohoidon toimenpiteen suorittaminen (radiologian tekstit) sekä jatkohoito (korva-, nenä- ja kurkkutautien tekstit). Näistä potilastiedoista saaduilla muuttujilla arvioitiin tutkimuksessa saadut tulokset ja altistavat tekijät. Tutkimukseen otettiin mukaan kaikki potilaat vuosilta 2003—2009, joille oli tehty, tai yritetty tehdä embolisaatiohoito hallitsemattoman nenäverenvuodon tyrehdyttämiseksi. Potilaita tutkimuksessa oli 70, heistä miehiä oli 71,4 % (n=50) ja naisia 28,6 % (n=20). Keskiarvoikä potilailla oli 58 (mediaani= 58). Toimenpiteiden lukumäärä eri vuosina on esitetty taulukossa 2.

Taulukko 2. Embolisaatiohoitojen määrät vuosina 2003—2009.

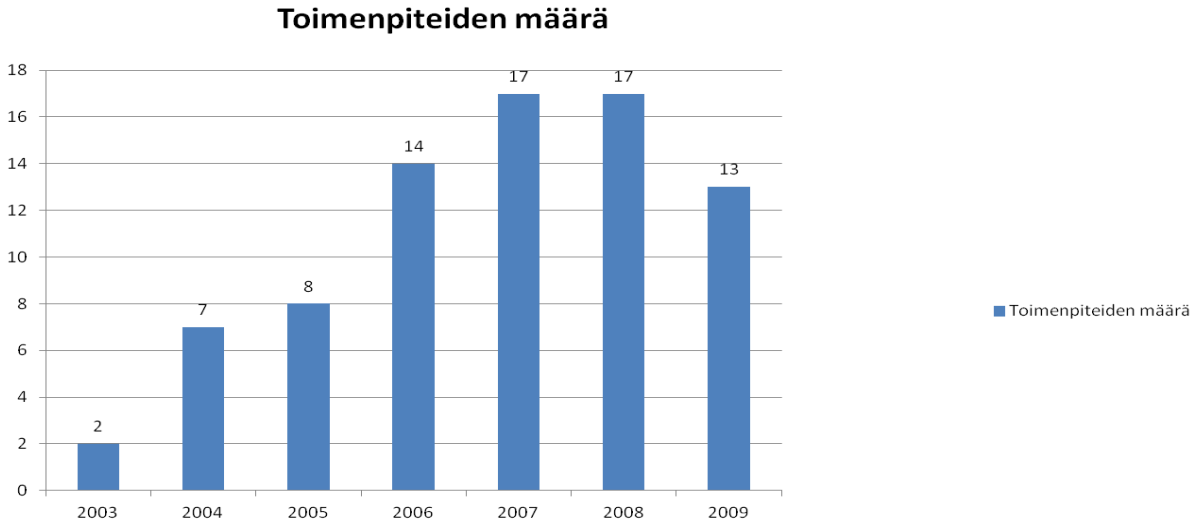

3.2 Esitiedot ja altistavat tekijät

Embolisaatiohoidon saaneilla potilailla nenäverenvuoto oli kestänyt keskimäärin 4,4 päivää. Tähän ei laskettu mukaan potilaita, joilla vuoto oli kestänyt yli kaksi viikkoa tai ollut jatkuvaa tai toistuvaa. Alle kaksi viikkoa kestänyt vuoto oli 51 potilaalla (72,8 %) ja jatkuva tai toistuva vuoto 19 (27,2 %) potilaalla.

64 potilaalla vuodon taustalla ei ollut osoitettavissa traumaattista nenäverenvuodon aiheuttajaa. Tähän joukkoon kuuluivat kuitenkin myös potilaat, joiden vuodon taustalla oli mahdollisesti jokin altistava tekijä.

Kuudella potilaalla vuodon syynä oli osoitettavissa jokin traumaperäinen tekijä. Näitä olivat kasvojen vamma ilman murtumia (n=2), nenänmurtuma (n=1), os. orbitan ja os. sfenoidaliksen murtuma (n=1) ja postoperatiivinen vuoto (n=2, toistuvat poskiontelopunktiot ja FESS-leikkaus).

Vuodolle altistavia sairauksia oli todettavissa 14 potilaalla. Näitä olivat ASO-tauti (n=1), diabetes (n=4), HHT (n=3), myelooma ja siitä johtuva trombosytopenia (n=1), pernisiöösi anemia (n=1), rakkosyöpä (n=1), ruokatorven karsinooma ja sitä seurannut trombosytopenia (n=1), poskiontelon kasvain (n=1) ja septumin levyepiteelikarsinooma (n=1). 80 %:lla (n=56) potilaista ei ollut tiedossa mitään vuodolle altistavaa sairautta.

Muita nenäverenvuodolle altistavia tekijöitä, joita on mainittu taulukossa 1, oli seuraavasti: lääkkeistä ASA tai ASA ja dipyridamoli tai klopidogreeli 15,7 %:lla (n=11) potilaista, varfariini tai hepariini 11,4 %:lla (n=8) potilaista, alkoholin suurkulutuksesta oli maininta 0,7 %:lla (n=5) potilaista, tupakoinnista maininta 11,4 %:lla (n=8) potilaista, korkea verenpaine tai käytössä verenpainetta alentava lääke 37,1 %:lla (n=26) potilaista ja hyperkolesterolemia tai maininta statiinin käytöstä 21,4 %:lla (n=15) potilaista.

Ennen lähettämistä embolisaatiohoitoon potilaita oli kaikissa tapauksissa hoitanut korvalääkäri. Korvalääkärin sanelemissa potilaskertomuksissa oli maininta etutamponaatiosta 79 %:lla potilaista (n=55) ja takatamponaatiosta 76 %:lla potilaista (n=54). Oletettavaa kuitenkin on, että kaikilla potilailla oli takaosan nenäverenvuotoa yritetty hoitaa takatamponoinnilla, koska sitä pidetään yleisenä käytäntönä. Mahdollista on, ettei tästä ole kuitenkaan joka kerta tehty mainintaa korvalääkärin sanelemaan potilaskertomukseen. Muina hoitokeinoina ennen embolisaatiohoitoa oli tehty elektrokoagulaatio nenäendoskopiassa 5 potilaalle ja a. ethmoidaliksen ligaatio 2 potilaalle.

Indikaationa potilaan lähettämiseksi embolisaatiohoitoon oli kaikissa tapauksissa se, että vuoto ei ollut tyrehtynyt annetusta konservatiivisesta tai kirurgisesta hoidosta huolimatta.

3.3 Toimenpiteet sädediagnostiikan yksikössä

Toimenpiteet tehtiin röntgenläpivalaisussa katetrien viemiseksi kohdealueelle. TAYS:n sädediagnostiikan yksikössä on käytössä C-kaarella varustetut kahden suunnan digitaalisubtraktioangiografia-laitteistot (DSA) ja liikkuvat toimenpidepöydät.

Kaikissa tapauksissa toimenpide aloitettiin punktoimalla potilaalta a. femoralis communis paikallispuudutuksessa katetrin suoneen viemiseksi. Mikäli oikealla a. femoralis communiksessa havaittiin ahtaumia tai suonen elongaatioita, tehtiin punktio vasemmalta. Yhdessä tapauksessa potilaalla oli iliaca-alueen molemmin puolin voimakkaat suonielongaatiot, tällöin punktio katetria varten tehtiin torakaaliaortan alaosasta. Kaikissa tapauksissa käytettiin peruskatetri-ohjainkatetri-mikrokatetri-yhdistelmää. Toimenpiteestä tehdyssä potilaskertomuksessa oli mainittu käytettyjen katetrien koot ja mallit 66,6 %:ssa tapauksista.

Katetrointia vaikeuttaneet tekijät potilaskertomusten mukaan olivat suonten spasmit (n=8), suonten ahtaumat (n=2), elongaatiot (n=3), mikrokatetrin tukkeutuminen (n=1) ja suonten anomalia (n=1). Suonten spasmit saatiin yhtä tapausta lukuun ottamatta laukeamaan antamalla katetrin kautta spasmissa olevaan suoneen nimodipiinia (®Nimotop). Yhdessä tapauksessa toimenpide jouduttiin keskeyttämään a. carotis externan spasmin vuoksi.

Kaikille potilaille suoritettiin diagnostinen DS-angiografia carotisalueelle ja siitä lähteviin nenän verisuoniin. Varjoaineruiskutuksista 62 %:ssa angiografia oli normaali (n=48). Esiin tulleita löydöksiä olivat a. oftalmican yhteydet nenän suoniin (n=2), a. sfenopalatinan yhteydet iholle (n=1), carotissuonten ahtaumat (n=4), suonten ekstravasaatio (n=4) ja hereditaariseen hemorragiseen teleangiektasiaan liittyvät fistelit verisuonista nenän limakalvolle (n=2). Näiden lisäksi esiintyi nenän verisuonien hyperemiaa, arterioskleroosia ja suonielongaatioita. Yhdessä tapauksessa varjoaineruiskutuksessa tuli esiin kasvainalueen latauma.

Embolisaatio suoritettiin ruiskuttamalla kohdesuoneen polyvinyyli-alkoholipartikkeleita (PVA) tai tukkimalla suoni platinacoileilla tai fibercoileilla. 86 %:ssa tapauksista käytettiin 300—500 µm kokoisia polyvinyylipartikkeleita (n=67). Kahdessa tapauksessa käytettiin sekä 300—500 µm, että 500—700 µm partikkeleita, yhdessä tapauksessa sekä 300—500 µm, että 500—600 µm partikkeleita ja yhdessä tapauksessa 150—250 µm kokoisia partikkeleita. Nenäverenvuoto hoidettiin koileilla primaaristi kahdelle potilaalle. Toisessa tapuksessa pääsy distaaliseen suoneen oli mahdotonta a. sfenopalatinan spasmin vuoksi ja siksi koilaus tehtiin saavutetulle tasolle. Toisessa tapauksessa kyseessä oli kasvojen LeFort I-tyypin murtuma, ja

runsaiden verisuonivaurioiden vuoksi toimenpiteen tekijä oli päätynyt koilaukseen. Yhdistelmähoitona partikkeliembolisaation lisäksi koilausta käytettiin, mikäli partikkeliembolisaatiosta huolimatta veren latautuminen limakalvolle jatkui kontrolli DSA:ssa. Yhdistelmähoito annettiin kaikista toimenpiteistä 11,5 %:ssa tapauksista (n=9). Kuudessa tapauksessa käytettiin platinakoileja ja kolmessa tapauksessa fiberkoileja.

Pääasiallisesti partikkeliembolisaatio suoritettiin a. sfenopalatinan distaaliosaan 76 %:ssa tapauksista (n=59). Muita embolisoituja suonia olivat a. sfenopalatina yhdessä a. concha palatinan kanssa (n=1), a. palatina descend (n=7), a. maxillaris interna (n=3) ja a. facialis (n=2). Yhdessä tapauksessa ei potilaskertomuksessa ollut mainintaa ruiskutussuonesta.

Punktiopaikan sulkuun käytettiin joko ®Angioseal kollageenipaikkaa (45 %) tai ®Starclose sulkulaitetta (26 %). 29 %:ssa toimenpiteistä ei punktiopaikan sulkemiseen käytettyä keinoa mainittu.

Toimenpiteissä ei tarvittu sedaatiota lukuun ottamatta yhtä tapausta, jossa potilaan huonon kooperaation vuoksi jouduttiin embolisaatiohoito tekemään yleisanestesiassa.

4 Tulokset

Toimenpiteen onnistumista arvioitiin sen mukaan, oliko toimenpiteen jälkeen tehdyssä angiografiassa limakalvoalueen latauma loppunut. Kaikissa tapauksissa toimenpiteen tehnyt radiologi oli sanellut potilaskertomukseen tiedon hoidon onnistumisesta. Toinen arvioitava asia oli verenvuodon mahdollinen uusiutuminen seurannassa. Seuranta-aika oli minimissään 18 kk ja pisimmillään 8 vuotta. Uusiutunut verenvuoto tuli kuitenkin tutkimukseen mukaan ainoastaan silloin, kun potilas oli päätynyt uudelleen hoidettavaksi Tampereen yliopistolliseen keskussairaalaan. Tämä johtui siitä, että tutkimuksessa oli käytössä ainoastaan TAYS:n potilaskertomukset, eikä tutkimusta varten suoritettu haastatteluita, eikä käytössä ollut muiden terveydenhuoltoa antavien yksiköiden potilaskertomuksia.

Potilaille tehtiin vuosina 2003—2009 yhteensä 78 toimenpidettä. 90 %:ssa tapauksista potilaille (n=63) tehtiin suonensisäinen embolisaatio nenäverenvuodon tyrehdyttämiseksi yhden kerran. 7,3 %:lle potilaista (n=5) toimenpide tehtiin kaksi kertaa ja 2,7 %:lle potilaista (n=2) kolme kertaa. Potilailla, joille embolisaatio oli jouduttu tekemään kolme kertaa, oli toisessa tapauksessa taustalla hankala HHT ja toisessa tapauksessa hankalan verenvuodon aiheuttajaksi paljastui poskionteloalueen kasvain. Kaksi kertaa embolisaatiohoidon saaneiden oletettavina altistavina tekijöinä oli metastoinut syöpä (n=1), HHT (n=1), a. sfenopalatinan rekanalisaatio (n=1) ja kahdessa tapauksessa syytä hankalalle vuodolle ei selvinnyt.

Toimenpiteen tekijän mukaan onnistuneita embolisaatioita oli 71 (91 % tapauksista). Näissä tapauksissa limakalvon verenvuoto oli lakannut kokonaan, eli välitön hoitotulos oli onnistunut. Osittain onnistuneita tapauksia oli neljä tapausta (5 %), ja kolmessa tapauksessa (4 %) embolisaatio ei onnistunut. Osittain onnistuneissa toimenpiteissä syyt olivat seuraavat: a. sfenopalatinan spasmin vuoksi ei päästy tarpeeksi distaaliseen suonenosaan (n=1), a. facialiksen hypertrofia (n=1), embolisaatiopartikkeleiden ruiskutus jätettiin vajaaksi nekroosivaaran vuoksi (n=1) ja yhdessä tapauksessa virtaus limakalvolle jatkui huolimatta embolisaatiosta. Embolisaatiota ei voitu tehdä kolmessa tapauksessa seuraavien syiden vuoksi:

mikrokatetrin jääminen liian perifeerisesti suonten spasmin ja elongaatioiden vuoksi (n=2), sekä nenän runsaiden kollateraalien vuoksi toimenpiteen jättäminen kesken (n=1).

Tutkimuksessa mukana olleista 70 potilaasta 67:lle tehtiin embolisaatio, joko ruiskuttamalla suoneen PVA-partikkeleita tai laittamalla suoneen koilit. Ne kolme henkilöä, joille toimenpidettä ei tehty, otettiin pois tuloksista, joissa on laskettu hoidon teho yllä mainituille vuodon tyrehdyttämismenetelmille. Hoidetuista potilaista 22 %:lla (n=15) nenäverenvuoto uusiutui seuranta-aikana. Heistä, joilla verenvuoto uusiutui 67 % (n=10) sai embolisaatioyrityksen jälkeen korvalääkärin antaman hoidon. 33 %:lle (n=5) tehtiin yksi tai kaksi uusintaembolisaatiota, ja heistä ainoastaan yhdellä nenäverenvuoto uusiutui seuranta-aikana. Kuratiivinen hoitotulos saatiin ensimmäisen embolisaation jälkeen 77 prosentilla. Kun hoidon tehoon lasketaan mukaan ne, jotka myös uusintaembolisaatioiden kautta paranivat nenäverenvuodosta, nousee hoidon pitkäaikaisteho 84 prosenttiin. Kaikista tehdyistä toimenpiteistä (n=78) vuoto uusiutui 24 kertaa (31 %) tapauksista.

Vakavia tai pysyviä komplikaatioita ei tullut yhdellekään potilaalle. Pieniä komplikaatioita sattui kolme kertaa (4 %) tehdyissä toimenpiteissä. Yhdessä tapauksessa potilaalle aiheutui lievä, nopeasti ohimennyt vasovagaalinen reaktio, yhden toimenpiteen jälkeen potilaalle tuli hetkellinen kurkkukipu ja yhdessä tapauksessa potilaalle tuli punktiopaikan hematooma.

Embolisaatiohoidon jälkeen potilaita seurattiin korva-, nenä- ja kurkkutautien vuodeosastolla keskimäärin yhden vuorokauden ajan.

5 Pohdinta

Kaikista nenäverenvuotoa sairastavista potilaista n. 6 % tarvitsee lääketieteellistä hoitoa (1). Heistä yhdellä prosentilla nenäverenvuoto muuttuu hallitsemattomaksi, ja he tarvitsevat joko kirurgista hoitoa tai embolisaatiohoidon vuodon tyrehdyttämiseksi (19, 23).

Leppänen ym. (1999) totesivat vuonna 1999, että embolisaatiohoito sopii ensisijaiseksi hallitsemattoman verenvuodon hoitomenetelmäksi. Viimeisen kymmenen vuoden aikana kirurgiset hoidot ovat kuitenkin kehittyneet, ja ne ovat hoidon teholtaan samaa luokkaa embolisaatiohoidon kanssa. Komplikaatioita esiintyy myös harvemmin kuin embolisaatiohoidossa, etenkin vakavien komplikaatioiden määrä on reilusti pienempi. (15) Embolisaatiohoidon komplikaatioiden määrä kuitenkin vaihtelee runsaasti eri tutkimusten mukaan. Vakavien komplikaatioiden määrä vaihtelee 0—2 %:n välillä riippuen tutkimuksesta (16, 17, 30, 31, 33), ja omassa tutkimuksessani vakavia komplikaatioita ei esiintynyt kertaakaan. Näiden eroavaisuuksien vuoksi voidaan ajatella, että erot komplikaatioiden määrässä selittyvät osittain ainakin sillä, kuka toimenpiteen on tehnyt ja missä toimenpide on tehty. Sairaalassa, jossa embolisaatiohoitojen tekemiseen on runsaasti kokemusta ja osaava henkilökunta, tehdään myös toimenpiteet paremmalla tarkkuudella. Hoidon tehoa pohdittaessa täytyy ottaa huomioon, että potilasaineisto myös vaihtelee runsaasti. Omassa tutkimuksessani hankalimpien vuotojen taustalta löytyi sairauksia ja vammoja, joiden ennuste nenäverenvuodon hoidon suhteen oli huono jo lähtökohtaisesti. Nämäkin potilaat otettiin huomioon laskettaessa hoidon onnistumista. Jos mukaan olisi otettu ainoastaan idopaattisesta hallitsemattomattomasta verenvuodosta kärsivät potilaat, olisi uusintavuotojen määrä ollut merkittävästi pienempi.

Embolisaatiohoitoa (hallitsemattoman nenäverenvuodon hoidossa) puoltaa myös se, että siinä ei tarvita yleisanestesiaa ja näin ollen se sopii potilaille, joiden yleistila on huono tai joilla on vasta-aihe nukuttamiselle. Toimenpide on myös vähemmän invasiivinen kuin kirurgia ja osastohoidon tarve on merkittävästi lyhyempi. Tämä tuo esiin myös kysymyksen taloudellisesta näkökulmasta, ja tulevaisuudessa olisikin tärkeä selvittää eri hoitojen kustannuksia.

Johtopäätöksenä voidaan todeta, että embolisaatiohoito on turvallinen ja tehokas hoitomenetelmä hallitsemattomassa nenäverenvuodossa. Embolisaatiohoitoa kannattaa käyttää ainakin tilanteissa, joissa (parasta) kirurgista hoitoa ei ole saatavilla tai kirurgisin menetelmin nenäverenvuotoa ei ole saatu tyrehtymään. Embolisaatiohoito sopii ensisijaiseksi hoitomuodoksi myös silloin, kun potilasta ei ole mahdollista nukuttaa. Haittapuolena voidaan todeta, että sen saatavuus ainakin Suomessa rajoittuu lähinnä yliopistosairaaloihin. Embolisaatiohoidon tekeminen vaatii myös kokemusta ja tietoa, jotta mahdollisten komplikaatioiden riskit voidaan minimoida. Oman tutkimukseni pohjalta voin todeta, että TAYS:n sädediagnostiikan yksikössä vuosina 2003—2009 tehdyt toimenpiteet onnistuivat samoilla onnistumisprosenteilla kuin muissa sairaaloissa ja komplikaatioita oli selkeästi vähemmän kuin missään muussa tutkimuksessa, joita aiheesta on esitetty. Onnea Tampere!

Lähteet

1. Viehweg TL, Robertson JB, Hudson JW. Epistaxis: diagnosis and treatment. J Oral Maxillofac Surg 2006; 64: 511—8.
2. Pallin DJ, Chang YM, McKay MP, ym. Epidemiology of epistaxis in US emergency departments, 1992—2001. Ann Emerg Med 2005; 46: 77—81
3. Walker TW, Macfarlane TV, McGarry GW. The epidemiology and chronobiology of epistaxis: an investigations of Scottish hospital admissions 1995—2004. Clinical Otolaryngology 2007; 32: 361—65
4. Koh E, Frazzini VI, Kagetsu NJ. Epistaxis: vascular anatomy, origins, and endovascular treatment. AJR Am J Roentgenol 2000; 178: 845—51
5. Oneal RM, Beil RJ jr, Schlesinger J. Surgical anatomy of the nose. Otolaryngol Clin North Am 1999; 32: 145—81
6. Viducich RA, BlandaMP, Gerson LW. Posterior epistaxis: clinical features and acute complications. Ann Emerg Med 1995; 25: 592—96
7. Tan LK, Calhoun KH. Epistaxis. Med Clin North Am 1999; 83: 43—56
8. Monte ED, Belmont MJ, Wax MK. Managment paradigms for posterior epistaxis: a comparison of costs and complications. Otolaryngol Head Neck Surg 1999; 121: 103—106
9. Pollice PA, Yoder MG. Epistaxis: a retrospective review of hospitalized patients. Otolaryngol Head Neck Surg 1997; 117: 49—53
10. Klotz DA, Winkle MR, Richmon J, ym. Surgical Managment of posterior epistaxis: a changing paradigm. Laryngoscope 2002; 112: 1577—82
11. Schaitkin B, Strauss M, Houck JR. Epistaxis: medical versus surgical therapy – a comparison of effiacy, complications, and economic considerations. Laryngoscope 1987; 97: 1392—96
12. Tan LKS, Calhoun KH. Epistaxis. Med Clin North Am 1989; 83: 43—56
13. Schaitkin B, Strauss M, Houck JR. Epistaxis: medical versus surgical therapy – a comparison of effiacy, complications, and economic considerations. Laryngoscope 1987; 97: 1392—96
14. Thaha MA, Nilssen EL, Holland S, ym. Routine coaculation screening in the managment of emergency admission for epistaxis – is it necessary? J Laryngol Otol 2000; 114: 38—40
15. Pope LER, Hobbs CGL. Epistaxis: an update on current managment. Postgrad Med J 2005; 81 (955): 309—14

16. Elden L, Montanera W, Terbugge K, ym. Angiographic empolization for the treatment of epistaxis: a review of 108 cases. Otolaryngol Head Neck Surg 1994; 111: 44—50
17. Tseng EY, Narducci CA, Willing SJ, ym. Angiographic empolization for epistaxis. Laryngoscope 1998; 108: 615—19
18. Willems PWA, Farb RI, Agid R. Endovascular Treatment of epsitaxis. Am J Neuroradiol 2009; 30: 1637—45
19. Simmen D, Raghavan U, Rudolf H, ym. The anatomy of the sphenopalatine artery for the endoscopic sinus surgeon. Am J Rhinol. 2006; 20: 502—5
20. Kamani T, Shaw S, Ali A, ym. Sphenopalatine— sphenopalatine anastomosis: a unique cause of intractable epistaxis, safely treated microcatether embolization: a case report. J Med Case Rep. 2007; 1: 125
21. Pádua F, Voegels R. Severe posterior epistaxis. Endoscopic surgical anatomy. Laryngoscope. 2008; 118: 156—61
22. Trinidad G, Rejas E, Gonzáles A, ym. Aspectos practicos sobre el tratamiento endoscopico de la epistaxis. Acta Otorrinolaringol Esp. 2006; 57: 394—400
23. Midilli R, Orhan M, Saylam C, ym. Anatomic variations of sphenopalatine artery and minimally invasive surgical cauterization procedure. An J Rhinol Allergy. 2009; 23: e38—41
24. Schwartzbauer H, Shete M, Tami T. Endoscopic anatomy of the sphenopalatine and posterior nasal arteries: implications for the endoscopic managment of epistaxis. Am J Rhinol. 2003; 17: 63—6
25. Reza SA, Maani T, Hajioff D, ym. Outcome of endoscopic sphenopalatine artery occlusion for intractable epistaxis: a 10—year experience. Laryngoscope. 2007; 117: 1452—6
26. Seno S, Arikata M, Sakurai H, ym. Endoscopic ligation of the sphenopalatine artery and the maxillary artery for the treatment of intractable posterior epistaxis. Am J Rhinol Allergy. 2009; 23: 197—9
27. Wiorowski M, Schultz P, Perrot JB, ym. Indications and results of cauterization by endoscopic approach of the sphenopalatine artery in severe posterior epistaxis. Auris Nasus Larynx. 2004; 31: 131—3
28. Sokoloff J, Wickbom I, McDonald D, ym. Therapeutic percutaneos embolization in intractable epistaxis. Radiology 1974; 111: 285—87
29. Vitek J. Idiopathic intractable epistaxis: endovascular therapy. Radiology. 1991; 181: 113—16
30. Fukutsuji K, Nishiike S, Aihara T, ym. Superselective angiographic embolizations for intractable epistaxis. Acta Otolaryngol. 2008; 128: 556—60

31. Duncan IC, Fourie PA, le Grange CE, ym. Endovascular treatment of intractable epistaxis: results of 4—year local audit. S Afr Med J. 2004; 94: 373—79
32. Sadri M, Midwinter K, Ahmed A, ym. Assessment of safety and efficacy of arterial embolisation in the managment of intractable epistaxis. Eur Arch Otorhinolaryngol. 2006; 263: 560—66
33. Oguni T, Korogi Y, Yasunaga T, ym. Superselective embolisation for intractable idiopathic epistaxis. Br J Radiol. 2000; 73: 1148—53
34. Gurney TA, Dowd CF, Murr AH. Embolization for the treatment of idiopathic posterior epistaxis. Am J Rhinol 2004; 18: 335—39
35. Christensen NP, Smith DS, Barnwell SL, ym. Arterial embolization in the managment of posterior epistaxis. Otolaryngol Head Neck Surg. 2005; 133: 748—53