

**MIKA LEHTO**

LKT, dosentti, sisätautien ja kardiologian erikoislääkäri  
Hus, Lohjan sairaala

**VILLE KYTÖ**

LT, dosentti, kardiologian erikoislääkäri  
Tyks Sydänkeskus

**JUKKA LEHTONEN**

LT, dosentti, kardiologian erikoislääkäri  
Hus, Sydän- ja keuhkokeskus

**SUVI TUOHINEN**

LT, sisätautien ja kardiologian erikoislääkäri  
Hus, Sydän- ja keuhkokeskus

**JARI LAUKKANEN**

LT, professori, kardiologian erikoislääkäri  
Itä-Suomen yliopisto, kliinisen lääketieteen yksikkö ja Keski-Suomen shp, sisätaudit

**KATJA MJØSUND**

LT, liikuntalääketieteen erikoislääkäri  
Paavo Nurmi -keskus ja Turun yliopisto, terveystieteiden Kilpa- ja huippu-urheilun tutkimuskeskus

**KJELL NIKUS**

LT, professori, sisätautien ja kardiologian erikoislääkäri  
Tays Sydänsairaala

**MAARIT VALTONEN**

LT, liikuntalääketieteen erikoislääkäri  
Suomen Olympiakomitea ja Kilpa- ja huippu-urheilun tutkimuskeskus

## Urheilijan COVID-19: tarvitaanko rutiininomaisia kardiologisia selvityksiä?

- Nuorten urheilijoiden COVID-19-infektioit ovat pääosin olleet lieväoireisia tai oireettomia.
- SARS-CoV-2-virus ei ole erityisen sydänhakuinen, mutta vaikeissa, sairaalahoitoa vaatineissa tilanteissa sydänlihaksen tai -pussin tulehdusta on nähty usein.
- Tutkimuksissa pienellä osalla urheilijoista on todettu magneettikuvauksella sydäntulehdukseen sopivia löydöksiä.
- Paluu urheiluun COVID-19-taudin jälkeen tulee aina tehdä vähitellen. Mikäli infektiin on liittynyt sydäntulehdus, täysipainoinen urheilu voi alkaa vasta täydellisen toipumisen jälkeen.

Koronapandemian aikana myös monet urheilijat ja kuntoilijat ovat sairastaneet COVID-19-taudin. Paluusta urheilun pariin sen jälkeen on julkaistu useita katsauksia ja suosituksia (1–5). Pandemian alkuvaiheessa raportit mahdollisista sydänlihaskauriosta aiheuttivat huolta urheilijoiden parissa toimiville lääkäreille, ja kansainvälisesti suositeltiin varsinkin ammattiurheilijoille kattavia tutkimuksia ennen paluuta kovaan fyysiseen rasitukseen.

Nuorilla ja perusterveillä urheilijoilla taudin kuva on ollut pääosin lievä (6). Oireisen taudin sairastaneilla urheilijoilla on kuitenkin kuvattu yskää, sydämen tiheälyöntisyyttä, väsymystä ja rintakipuja jopa viikkoja tai kuukausia alkuperäisen infektion jälkeen (1).

koronavirustartunnan saanutta urheilijaa (12). Kardiologisten seulontatutkimusten lisäksi tehdyssä sydämen magneettikuvauksessa todettiin 37:llä (2,3 %) sydäntulehdus. Heistä 9:llä (24 %) oli vähintään lieviä sydänoireita. Näyttää siis siltä, että sydänkomplikaatiot ovat harvinaisia terveillä nuorilla urheilijoilla (12).

### Tutkiminen

Urheilijan tutkimuksissa tulee noudattaa kliiniseen kuvaan ja tutkittuun tietoon perustuvia käytänteitä, joissa vältetään potilasta ja terveydenhuoltojärjestelmää tarpeettomasti kuormittavia tutkimuksia. Tarkoilla tutkimuksilla, kuten sydämen magneettikuvauksella, voidaan todeta myös löydöksiä, joiden merkitystä ei tunneta tai jotka eivät liity sairastettuun koronainfektiin. Nämä löydökset saattavat aiheuttaa urheilijalle tarpeetonta ahdistusta, ja runsas tutkiminen pandemian aikana myös altistaa kontakteille lisäen infektioiden riskiä.

Mikäli urheilijalla todetaan oireeton tai lieväoireinen COVID-19 ilman sydänperäiseen syyhyn viittaavia oireita (esim. rintakipua, rytmihäiriöitä, poikkeavaa hengästymistä tai hengenahdistusta), sydäntutkimukset eivät ole tarpeen (kuvio 1) (13). Jos toipilavaihe kuitenkin pitkityy esimerkiksi poikkeavan uupumisen tai sydänperäiseen syyhyn viittaavien oireiden vuoksi, myös lievempänä sairastetun infektion jälkeen tulee käynnistää sydäntutkimukset.

### Sydänlihastulehduksen epäily

Jos taudinkuva herättää epäilyn sydänlihastulehduksesta, tulee huolellisen kliinisen tutkimuksen lisäksi aina ottaa sydänsähkökäyrä

### COVID-19-taudin sydänkomplikaatiot ovat harvinaisia terveillä nuorilla urheilijoilla.

**KIRJALLISUUTTA**

- 1 Wilson MG, Hull JH, Rogers J ym. Cardiorespiratory considerations for return-to-play in elite athletes after COVID-19 infection: a practical guide for sport and exercise medicine physicians. *Br J Sports Med* 2020;54:1157–61.
- 2 Phelan D, Kim JH, Elliott MD ym. Screening of potential cardiac involvement in competitive athletes recovering from COVID-19: An expert consensus statement. *JACC Cardiovasc Imaging* 2020;13:2635–52.

Vaikean, sairaalahoitoa vaativan COVID-19-taudin yhteydessä poikkeavia löydöksiä sydämen magneettikuvauksessa on raportoitu jopa 78 %:lla potilaista (7). Aiemmin terveistä urheilijoista 1,4–39 %:lla on tutkimuksissa todettu sydäntulehdukseen (myokardiitti, myoperikardiitti tai perikardiitti) sopivia kuvauslöydöksiä akuutin vaiheen jälkeen (8–11). Osa löydöksistä on todettu oireettomilla. Näiden alustavien löydösten perusteella on keskusteltu, vaatiiko urheilijoiden paluu fyysiseen rasitukseen erityistutkimuksia.

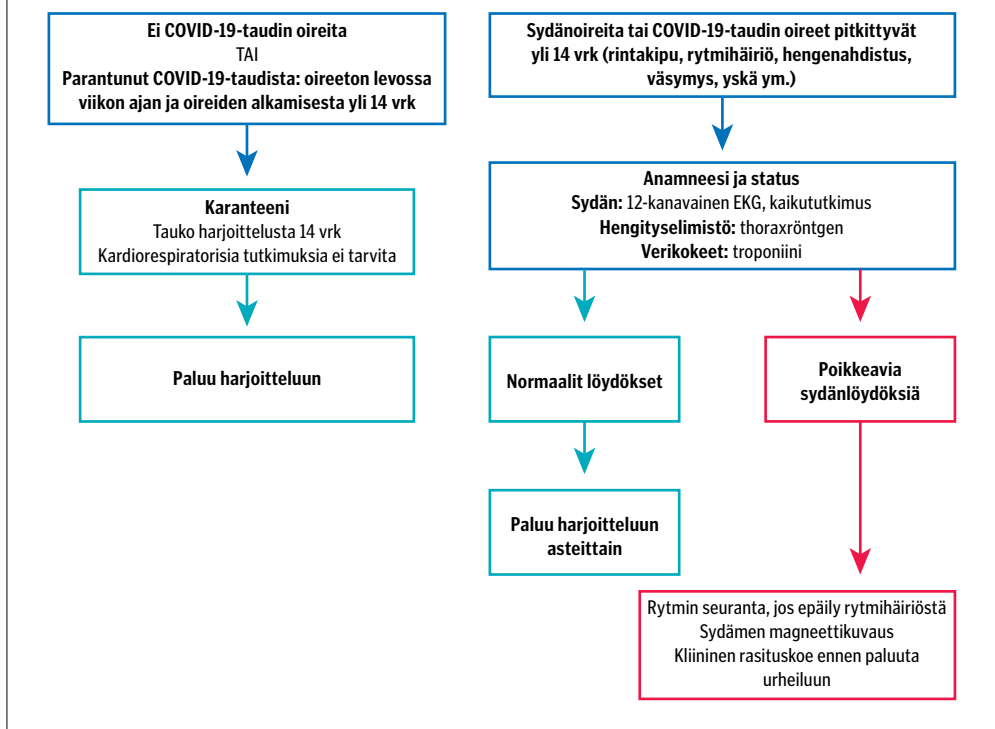
Tuoreessa, toistaiseksi laajimmassa urheilijoilla tehdyssä tutkimuksessa tutkittiin 1 597



- 3 Kim JH, Levine BD, Phelan D ym. Coronavirus disease 2019 and the athletic heart: Emerging perspectives on pathology, risks, and return to play. *JAMA Cardiol* 2021;6:219–27.
- 4 Elliott N, Martin R, Heron N ym. Infographic. Graduated return to play guidance following COVID-19 infection. *Br J Sports Med* 2020;54:1174–5.
- 5 Schellhorn P, Klingel K, Burgstahler C. Return to sports after COVID-19 infection. *Eur Heart J* 2020;41:4382–4.
- 6 Martinez MW, Tucker AM, Bloom OJ ym. Prevalence of inflammatory heart disease among professional athletes with prior COVID-19 infection who received systematic return-to-play cardiac screening. *JAMA Cardiol* 2021;6:745–52.
- 7 Puntmann VO, Carerj ML, Wieters I ym. Outcomes of cardiovascular magnetic resonance imaging in patients recently recovered from coronavirus disease 2019 (COVID-19). *JAMA Cardiol* 2020;5:1265–73.
- 8 Rajpal S, Tong MS, Borchers J ym. Cardiovascular magnetic resonance findings in competitive athletes recovering from COVID-19 Infection. *JAMA Cardiol* 2021;6:116–8.
- 9 Brito D, Meester S, Yamamala N ym. High prevalence of pericardial involvement in college student athletes recovering from COVID-19. *JACC Cardiovasc Imaging* 2021;14:541–55.
- 10 Clark DE, Parikh A, Dendy JM ym. COVID-19 myocardial pathology evaluation in athletes with cardiac magnetic resonance (COMPETE CMR). *Circulation* 2021;143:609–12.

**KUVIO 1.**

**Urheilijan COVID-19-taudin hoito, kun se ei vaadi sairaalahoitoa**



(EKG), jota verrataan henkilön aiempiin EKG-rekisteröinteihin (2). Lisäksi tulee määrittää troponiini niin, että ennen sitä ei ole ollut rasittavaa liikuntaa ainakaan kahteen vuorokauteen.

Vaikeaoireisen COVID-19-taudin yhteydessä ja sairaalapotilaalle tehdään luonnollisesti kaikki muutkin infektion edellyttämät tutkimukset.

**Paluu urheiluun**

Paluusta urheilun pariin COVID-19:n jälkeen on julkaistu muutamia suosituksia (1–5). Tutkittua tietoa harjoittelun vaikutuksista COVID-19-taudin riskiin, sairauden etenemiseen ja taudista toipumiseen ei kuitenkaan ole toistaiseksi. Nykyiset suositukset perustuvatkin pääosin asiantuntijoiden arvioihin.

COVID-19:n yhteydessä urheilija asetetaan eristykseen, ja tämä aika tulee käyttää taudista toipumiseen. Täysin oireettomissa tilanteissa harjoittelusta pidättäytyminen voi olla urheilijalle haastavaa. Eristysajan lepo ja korkeintaan rauhallinen liikunta, esimerkiksi kävely tai liikuvuusharjoittelu, on kokonaisriskin kannalta turvallisin vaihtoehto myös oireettomille tartunnan saaneille.

*Oireettomalle urheilijalle harjoittelusta pidättäytyminen voi olla haastavaa.*

Epäiltäessä sydämen tulehdistilaa tai EKG:n ollessa poikkeava urheilija ohjataan kardiologiisiin tutkimuksiin, ensisijaisesti sydämen kaikututkimukseen. Mikäli kaikututkimuslöydös tai troponiiniarvo on poikkeava, tehdään sydämen magneettikuvaus (13).

Uuden rytmihäiriön, käytännössä kammio-lisälyöntisyyden tai kammiotakykardiapyrähdyksen ilmaantuessa COVID-19-taudin yhteydessä on aina aiheellista epäillä sydänlihastulehdusta. Tällaisessa tilanteessa suosittelemme aina sydämen magneettikuvausta.

- 11 Starekova J, Bluemke DA, Bradham WS ym. Evaluation for myocarditis in competitive student athletes recovering from coronavirus disease 2019 with cardiac magnetic resonance imaging. *JAMA Cardiol* 2021;6:945–50.
- 12 Daniels CJ, Rajpal S, Greenshields JT ym; Big Ten COVID-19 Cardiac Registry Investigators. Prevalence of clinical and subclinical myocarditis in competitive athletes with recent SARS-CoV-2 infection: Results from the Big Ten COVID-19 Cardiac Registry. *JAMA Cardiol* 2021;6:1078–87.

- 13 Skulstad H, Cosyns B, Popescu BA ym. COVID-19 pandemic and cardiac imaging: EACVI recommendations on precautions, indications, prioritization, and protection for patients and healthcare personnel. *Eur Heart J Cardiovasc Imaging* 2020;21:592–8.
- 14 Cosyns B, Lochy S, Luchian ML. The role of cardiovascular imaging for myocardial injury in hospitalized COVID-19 patients. *Eur Heart J Cardiovasc Imaging*. 2020;21:709–14.
- 15 Pelliccia A, Sharma S, Gati S ym; ESC Scientific Document Group. 2020 ESC Guidelines on sports cardiology and exercise in patients with cardiovascular disease. *Eur Heart J* 2021;42:17–96.

## *Epäiltäessä sydänlihastulehdusta magneettikuvaus on herkkä ja hyvä jatkotutkimus.*

- 16 Yancy CW, Fonarow GC. Coronavirus disease 2019 (COVID-19) and the heart – Is heart failure the next chapter? *JAMA Cardiol* 2020;5:1216–7.

Kuten aina urheilijan hengitystieinfektion jälkeen, kuormitusta tulee lisätä vähitellen kehoa ja oireita kuunnellen. Lievän tai oireettoman infektion akuuttivaiheen yhteydessä oireeton urheilija voi eristysajan jälkeen palata asteittain harjoitteluun. Jos toipilasvaihe pitkittyy, tulee oirekuvan perusteella käynnistää tarvittavat tutkimukset.

Mikäli urheilijalla todetaan COVID-19-tautiin liittyvä sydäntulehdus, paluun fyysiseen rasi-  
tukseen tulee tapahtua vasta riittävän tauon jälkeen. Raskaat fyysiset ponnistelut ovat sallittuja vasta, kun EKG on normaalistunut ja oireet väistyneet.

Paluu urheiluun on kielletty aktiivisen sydäntulehduksen aikana. Tuore eurooppalainen hoitosuositus suositaa 3–6 kuukauden taukoa kilpaurheilusta (15). Vaikeaoireisen COVID-19-taudin sairastaneelle urheilijalle tulee ennen urheiluun paluuta tehdä kliininen rasi-  
tuskoe, sydämen kaikututkimus ja tarvittaessa myös 24 tunnin EKG-rekisteröinti.

COVID-19:n yhteydessä ilmenneiden sydäntulehdusten taudinkulusta ei toistaiseksi ole tietoa. Sydänlihastulehdus voi jättää magneettiku-

vauksessa havaittavan pysyvän arpimuutoksen. Tämän löydöksen kliininen merkitys kilpaurheilijalla on epäselvä (12,16).

Nuorten vaikeammat COVID-19-tautimuodot ja kliinisesti merkitykselliset sydänlihastulehdukset ovat onneksi harvinaisia (6). Aiemmat kansainväliset asiantuntijalausunnat ovat perustuneet alustaviin, enimmäkseen muilla kuin urheilijoilla tehtyihin tutkimuksiin (1–5). Uudemman tiedon valossa ja kotimaiset hoitokäytännöt huomioiden suosittelomme pidättyväisempää linjaa magneettikuvauksen käytössä urheilijoiden COVID-19:n jälkeisissä tutkimuksissa. Epäiltäessä sydänlihastulehdusta magneettikuvaus on kuitenkin herkkä ja hyvä jatkotutkimus (15).

### **Lopuksi**

COVID-19-tautia on tutkittu erittäin runsaasti kuluneen vuoden aikana. Käytettävissä olevan tiedon mukaan terveen urheilijan lievään tai oireettomaan COVID-19-tautiin ei liity muista hengitystieinfektioista poikkeavasti lisääntyntä sydäntulehduksen riskiä (6,12).

Urheilijan hengitystieinfektioissa oleellista on akuuttivaiheen lepo ja kuormittavan harjoittelun välttäminen. Jatkotutkimukset ennen paluuta urheiluun tehdään taudinkuvan, toipumisen ja mahdollisten löydösten perusteella. EKG ja troponiinin määrittäminen tulee tehdä herkästi, jos herää epäily sydäntulehduksesta tai toipilasvaihe pitkittyy. ●

### **SIDONNAISUUDET**

Mika Lehto, Ville Kytö, Jukka Lehtonen, Suvi Tuohinen, Jari Laukkanen, Katja Mjøsund, Kjell Nikus, Maarit Valtonen: Ei sidonnaisuuksia.

**ENGLISH SUMMARY** | [www.laakarilehti.fi/english](http://www.laakarilehti.fi/english)

Returning to sports after COVID-19 infection – are routine cardiological examinations needed?

**MIKA LEHTO, VILLE KYTÖ, JUKKA LEHTONEN, SUVI TUOHINEN, JARI LAUKKANEN, KATJA MJØSUND, KJELL NIKUS, MAARIT VALTONEN**

**MIKA LEHTO**

M.D., Ph.D., Docent, Specialist in Internal Medicine and Cardiology  
Lohja Hospital, Helsinki and Uusimaa Hospital District

## Returning to sports after COVID-19 infection – are routine cardiological examinations needed?

The COVID-19 pandemic has affected the sports community. It has significantly hampered every part of sports, including competitive events, athletes, coaches, teams etc. Myocarditis has been found with magnetic resonance imaging in a small proportion of athletes. In this review, we discuss the need for examining an athlete with COVID-19 infection and aspects of returning to training and competition.