VERTAISARVIOITU
KOLLEGIALT GRANSKAD
PEER-REVIEWED
www.tsv.fi/tunnus

Sini Laakso, Liisa Myllykangas ja Aki Hietaharju

COVID-19-infektion neurologiset ilmentymät

COVID-19-infektion neurologisista ilmentymistä kertynyt tieto on tapausselostusten ja -sarjojen hallitsemaa. Yleisimmät neurologiset ilmentymät ovat olleet haju- ja makuaistin muutokset. Aivoverenkiertohäiriöt, enkefalopatia ja immuunivälitteiset keskushermoston sairaudet tulevat usein esiin COVID-19-infektion komplikaatioina, mutta toisaalta Guillain–Barrén oireyhtymän osalta yhteys tähän infektioon kumottiin laajemmassa epidemiologisessa kohorttitutkimuksessa. Myös enkefaliitin, epileptisten kohtauksien, ääreishermoston sairauksien ja lihassairauksien on kuvattu liittyvän tähän infektioon. Neuropatologisissa tutkimuksissa tärkeimmät löydökset ovat olleet hypoksis-iskeeminen vaurio, verenvuodot ja epäspesifiset tulehdusmuutokset. Vielä odotellaan varmuutta siitä, aiheutuvatko kudosmuutokset viruksen invaasiosta aivoihin vai onko kyse epäsuorista muutoksista. Mekanismi SARS-CoV2-viruksen pääsylle aivokudokseen näyttäisi olevan olemassa. COVID-19-infektion jälkeisestä pitkittyneestä neurologisesta oireilusta tarvitaan lisää tutkimustietoa.

COVID-19-infektion neurologiset ilmenemismuodot ovat keränneet yhä enemmän kansainvälistä huomiota ja tieteellistä mielenkiintoa. Aihepiiristä löytyi PubMed-haulla loppuvuodesta 2020 yli 2 000 julkaisua. Valtaosa näistä tutkimuksista on kuitenkin tapausselostuksia tai aineistokooltaan pieniä kohorttitutkimuksia, joiden perusteella ilmaantuvuuden ja esiintyvyyden arvioiminen on vaikeaa.

Espanjalaisessa laajemmassa ALBACOVID-rekisterin tutkimuksessa neurologisia oireita todettiin 841 potilaasta 57 %:lla ja Wuhanin alueen tutkimuksessa epidemian varhaisvaiheesta 214 potilaalla (36 %) (1,2). Neurologisen ilmentymän kriteeristö on tutkimuksissa vaihdellut, ja varsin epäspesifisiäkin oireita, kuten päänsärky, huimaus, väsymys ja lihaskivut, on saatettu laskea mukaan. Toisaalta COVID-19-potilaat vaativat tyypillisesti runsasta sedaatiota tehohoidossa, minkä vaikutuksia ei ole tutkimuksissa yleensä huomioitu.

Neurologisten oireiden kartoitus ei ole aina ollut systemaattista, mikä todennäköisesti vääristää sekä lievien oireiden että vakavasti yleissairaiden potilaiden vaikeiden oireiden esiintyvyyslukuja. Potilaiden subjektiiviset kuvaukset ilman varmennusta pään magneettikuvauksella, ENMG:llä tai aivo-selkäydinnestenäytteellä hallitsivat kirjallisuutta varsinkin epidemian ensimmäisen aallon aikana. Lisäksi on tutkittu pääosin sairaalassa hoidettuja potilaita, eikä ehdotonta enemmistöä eli avohoitoisen COVID-19-infektion sairastaneita ole julkaisuissa yleensä tavoitettu.

COVID-19-infektioon yhdistyvät neurologiset ilmentymät ovat tuttuja muistakin virusinfektioista (**TAULUKKO 1**) (3–5). Kaikkia näitä raportoitiin myös aiempien SARS- ja MERS-epidemioiden yhteydessä, samankaltaisin esiintyvyyksin (6). Yleisimmät neurologiset ilmentymät lieväoireisilla potilailla ovat olleet haju- ja makuaistin muutokset, joita on ollut yli 85 %:lla (7). Näiden esiintyvyys on kuitenkin raportoitu sairaalahoitoa vaatineiden potilaiden tutkimuksissa pienemmäksi kuin esimerkiksi influenssan yhteydessä (5,8). Hajuaistin muutos väistyi 73 %:lla potilaista kahdeksan päivän kuluessa muiden oireiden loppumisesta (7). Immuunivälitteisiä keskushermosto-oireyhtymiä lukuun ottamatta neurologisten ilmentymien vakavuus vaikuttaisi korreloivan yleissairauden vaikeuteen.

TAULUKKO 1. COVID-19-potilaiden neurologiset ilmentymät ja niiden esiintyvyys. Tiedot perustuvat systemoituun katsaukseen, johon otettiin 39 tammi-lokakuussa 2020 julkaistua artikkelia, joiden yhteenlaskettu potilasmäärä oli 68 361 otettiin mukaan analyysiin (5). Yhteensä 21 %:lla aineiston potilaista esiintyi neurologisia oireita. Esiintyvyyden epäsuhta esimerkiksi lieväoireisten potilaiden hajuaistin muutosten osalta liittynee siihen, että sairaalahoidon vaiheessa kyseisiä muutoksia ei ole enää ollut tai niitä ei ole kartoitettu takautuvasti.

Neurologiset ilmentymät	Esiintyvyys
Päänsärky	5,4 %
Luustolihasvaurio Myalgia Suurentunut kreatiinikinaasipitoisuus	5,1 %
Neuropsykiatriset oireet Mielialahäiriöt Psykoosi Ahdistus Unihäiriöt	4,6 %
Tajunnan häiriöt Delirium Kooma Akuutti enkefalopatia	2,8 %
Haju- ja makuaistin häiriöt Anosmia Dysosmia Ageusia Dysgeusia	2,3 %
Akuutit aivoverenkiertohäiriöt Iskeeminen aivoinfarkti Aivoverenvuoto Sinustromboosi	1,5 % 1,3 % 0,15 %
Huimaus	1,3 %
Epilepsia	< 1 %
Hermojuurten ja -punosten sairaudet Guillain–Barrén oireyhtymä	< 1 %
Muut kraniaaliset neuropatiat	< 1 %
Keskushermoston immuunivälitteiset sairaudet (infektionaikaiset ja -jälkeiset) Akuutti disseminoitunut enkefalomyeliitti (ADEM) Akuutti nekrotisoiva enkefalopatia (ANE) Akuutti myeliitti tai enkefalomyeliitti Autoimmuunienkefaliitti Keskushermostovaskuliitti	Harvinaisia
Suora keskushermoston COVID-19-infektio (Meningo)enkefaliitti	Erittäin harvinainen

Aivoverenkiertohäiriöt

COVID-19-potilaiden riski sairastua aivoverenkiertohäiriöön näyttäisi olevan Yhdysvalloissa (0,7–1,2 %) selvästi suurempi kuin muualla maailmassa, sillä Euroopassa riski on 0,5 % ja Aasiassa 0,3 % (9). Alle 50-vuotiaiden aivoinfarktipotilaiden tavallista suurempi osuus näyttäisi myös olevan Yhdysvaltoihin liittyvä ilmiö, jossa vaikean COVID-19-infektion riskitekijöistä ainakin ylipaino on yleistä (10,11).

Toimintakyvyn arvioinnin perusteella toipuminen COVID-19-infektioon liittyvästä aivoinfarktista vaikuttaa heikommalta kuin aivoinfarkteista yleensä (12). Suurentuneen aivoinfarktiriskin mekanismeiksi on ehdotettu lisääntynyttä hyytymisaktiivisuutta ja viruksen kykyä aiheuttaa endoteelisolujen tulehdusta.

Toisaalta tehohoitoon ja sepsikseen liittyy tunnetusti merkittävä uuden eteisvärinän puhkeamisen riski, tehohoidon osalta ainakin 4 % ja sepsiksen osalta 7 %, eikä sen vaikutusta vakavasti sairastuneiden aivoinfarktien ilmaantuvuuteen tulisi aliarvioida (13,14). Tromboosiprofylaksin merkitys COVID-19-potilaiden hoidossa tiedostettiin Suomessakin jo paikallisen epidemian varhaisvaiheissa (15). Tämä hoitokäytäntö on todennäköisesti vähentänyt olennaisesti potilaiden riskiä sairastua aivoinfarktiin.

Neuroimmunologiset ilmentymät

COVID-19-infektion neuroimmunologisina ilmentyminä on potilastapauksina raportoitu Guillain–Barrén oireyhtymää, autoimmuunienkefaliittia, akuuttia disseminoitunutta enkefalomyeliittia (ADEM), akuuttia nekrotisoivaa enkefalopatiaa (ANE) ja nekrotisoivaa autoimmuunimyosiittia. Kirjallisuudessa on kuvattu Guillain–Barrén oireyhtymän ilmaantumista sekä infektion jälkeen että myös poikkeuksellisesti infektion aikana, ja niitä on voinut esiintyä potilailla, joilla ei ole lainkaan hengitystieoireita (16). N-metyyli-D-aspartaattireseptori (NMDAR) -vasta-aine-enkefaliitista on julkaistu potilastapauksia, joissa ensi-ilmentymä on ollut refraktorinen status epilepticus (17).

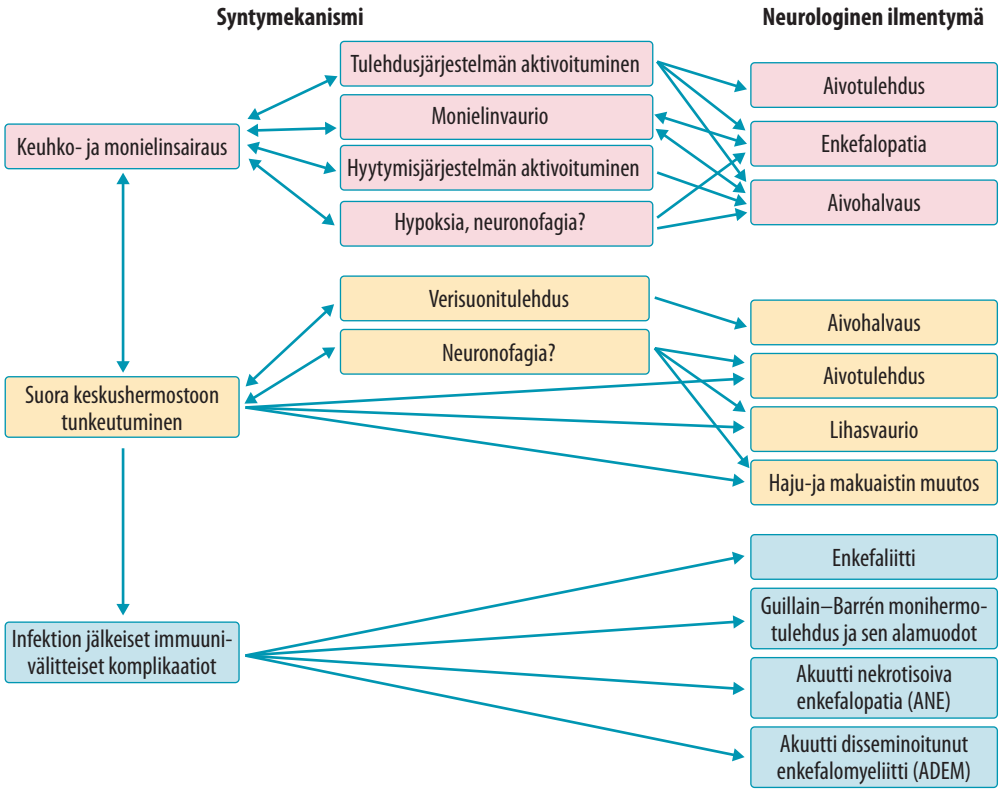

KUVA 1. COVID-19-infektion neurologisten ilmentymien mahdolliset patogeneettiset mekanismit (8).

Merkittävän vasta-argumentin COVID-19-infektion ja Guillain–Barrén oireyhtymän syysuhteelle esitti laaja epidemiologinen tutkimus Isossa-Britanniassa (18). Sen mukaan Guillain–Barrén oireyhtymän esiintyvyys väheni Isossa-Britanniassa COVID-19-pandemian aikana, näiden kahden diagnoosin välillä ei ollut korrelaatiota eikä oireyhtymä kliinisesti ollut COVID-19-infektion aikana merkittävästi erilainen. SARS-CoV2-virukseen liittyvää molekyylijäljittelyäkään ei voitu osoittaa. Systemoidut ja laajat kohorttitutkimukset todennäköisesti tarkentavat lähitulevaisuudessa merkittävästi COVID-19-infektion neurologisten ja neuroimmunologisten ilmentymien epidemiologiaa.

Patogeneesi

COVID-19-infektioon kytkeytyvien neurologisten oireiden taustamekanismit ovat todennäköisesti moninaisia (**KUVA 1**). Vakavan yleissairauden aiheuttama hyperinflammaatio, monielinvaurio ja tähän liittyvät metaboliset häiriöt, lisääntynyt hyytymisaktiivisuus ja vakavan keuhkosairauden aiheuttama hypoksia ovat tunnettuja tehohoidossa ilmenevän sekavuuden ja aivoverenkiertohäiriön syitä. Infektion yhteydessä ilmaantuvalle enkefalopatialle altistavat iäkkyys, vaikea taudinkuva sekä aiemmat neurologiset sairaudet tai aiempi krooninen munuaisten vajaatoiminta (19).

Harvinaisten infektionjälkeisten aivo- ja selkäydintulehdusten syy on todennäköisesti immuunivälitteinen. Esiin on noussut myös autovasta-aineiden poikkeavan runsas esiintyminen vaikeaoireiseen COVID-19-infektioon sairastuneilla (suurentuneet tumavasta-aine- sekä oreksiini- ja glutamaattireseptorivasta-ainepitoisuudet) (20,21). Syysuhteen selvittäminen on autovasta-aineiden osalta vielä alussa.

Mielenkiintoisin COVID-19-infektion pa-

TAULUKKO 2. COVID-19-potilaiden neuropatologiset löydökset 149 potilaasta julkaistun katsausartikkelin pohjalta (28).

Löydös	Osuus
Makroskooppisesti	
Normaali	65 %
Aivoturvotus	27 %
Herniaatio	4 %
Aivoverenvuoto	11 %
Aivoinfarkti	9 %
Mikroskooppisesti	
Lieviä tai kohtalaisia hypoksis-iskeemisiä muutoksia	40 %
Lieviä tai kohtalaisia tulehdusmuutoksia (perivaskulaarisesti, intraparenkymaalisesti tai leptomeningeaalisesti)	56 %
Mikrovuoto	16 %
Mikroinfarkti tai paikallinen iskeeminen vaurio	15 %
Mikrotrombi	8 %

togeneesiin liittyvä kysymys koskee viruksen mahdollisuutta aiheuttaa suora hermostovaurio. Ihmiseen tarttuvia koronaviruksia tunnetaan nykyään seitsemän, ja ne kaikki voivat aiheuttaa neurologisia ilmentymiä, mutta esimerkiksi geneettisesti hyvin lähisukua oleva SARS-CoV1 on vain harvoin voitu löytää aivo-selkäydinnesteestä (6).

Samoin vain muutamassa tutkimuksessa on voitu osoittaa SARS-CoV2-viruksen RNA:ta aivo-selkäydinnesteessä (19,22–25). Tämä voisi selittyä näytteenoton liian myöhäisellä ajoituksella viruserityksen kannalta, PCR-menetelmän huonolla herkkyydellä tai viruksen kyvyllä siirtyä suoraan hermosolusta toiseen ilman erittymistä aivo-selkäydinnesteeseen. Toisaalta nämä harvat positiiviset löydökset voisivat olla peräisin myös verisuonten endoteelisoluista (26).

Viruksen hyödyntämää kohdesolun ACE2-reseptoria esiintyy hermosolujen, mikroglian, astrosyyttien ja oligodendrosyyttien pinnalla esimerkiksi hajukäämin alueella, motorisella aivokuorella ja mustatumakkeessa. Viruksen on osoitettu voivan siirtyä keskushermostoon hajuepiteelin kautta, se voi käyttää synapseja hermosolusta toiseen leviämiseen endo- tai eksosytoosin mekanismeilla, ja SARS-CoV2 voi siirtyä infektoimiensa valkosolujen sisällä keskushermostoon veri-aivoesteen yli (26).

Helsingin yliopiston koordinoima kansainvälinen tutkimus osoitti, että SARS-CoV2 hyödyntää neuropiliini 1 -reseptoria tunkeutuessaan kohdesoluun (27). Tämä myös hermosolukalvoilla ilmenevä glykoproteiini tarjoaa mahdollisen lisäselityksen infektiotaudin neurologisille ilmentymille.

Neuropatologiset löydökset

COVID-19-potilaiden ruumiinavauksien suorittaminen oli ensimmäisen aallon aikana monissa maissa rajoitettua tai jopa kiellettyä. Neuropatologisia ruumiinavaustutkimuksia onkin toistaiseksi julkaistu verrattain vähän, alle 30, ja ne ovat rajoittuneet melko pieniin sarjoihin, joissa vaikeat tapaukset ovat todennäköisesti olleet yliedustettuina. Vaikka neuropatologiset löydökset ovat vaihdelleet, viimeaikaisten julkaisujen perusteella hypoksis-iskeemiset vauriot, verenvuodot ja epäspesifiset tulehdusmuutokset näyttävät yleisimmiltä COVID-19-tautiin liittyviltä kudosmuutoksilta (**TAULUKKO 2**) (28).

Tuoreessa kolmentoista ruumiinavauksen tutkimuksessa havaittiin joillakin potilailla mikrogliareaktiota ja neuronofagiaa eli makrofagien aiheuttamaa hermosolutuhoa, erityisesti tietyillä aivorungon hengityksensäätelyalueilla (29). Tämä voisi selittää tautiin liittyvää epäadekvaattia hengitystaajuutta.

Lisäksi tutkimuksessa havaittiin mikroverisuonimuutoksia, joihin liittyi fibrinogeenin vuotoa mikrosuonten ulkopuolelle, muun muassa aivosillan (pons) perforanttisuonten (lävistäjälaskimot) alueella. Verisuonimuutokset ovat voineet syntyä tautiin liittyvän hypoksian tai protromboottisen tilan laukaisemina nimenomaan perforanttisuoniin, joilla ei ole kollateraaliverenkiertoa. Myös median alueen lentikulostriataalisten perforanttien alueella on havaittu joissakin tutkimuksissa verisuonimuutoksia (30).

Viruksen osoittaminen kuoleman jälkeen aivokudoksesta on osoittautunut vaativaksi. Edelleenkään ei ole varmuutta siitä, aiheutuvatko kudosmuutokset viruksen invaasiosta

aivoihin vai onko kyse epäsuorista muutoksista, joissa muun muassa immunologiset, verisuonten tai hyytymisjärjestelmän muutokset ovat keskeisiä (31). Immunohistokemiallisesti virusta on pystytty osoittamaan vain harvoissa julkaisuissa, lähinnä aivorungossa ja joissakin aivohermoissa, mutta vain osalla tutkittavista (31,32).

Kvantitatiivinen käänteiskopiointipolymeraasiketjureaktio (RT-PCR) -tutkimus on ollut positiivinen joissakin tutkimuksissa, mutta vain niukasti tai raja-arvoisesti sekä vain osalla potilaista ja vaihtelevilla aivoalueilla (31,32). In situ -hybridisaatiotutkimuksissa aivokudoksessa ei toistaiseksi ole todettu positiivisuutta lukuun ottamatta aivoverisuonten endoteelisoluja (32). Elektronimikroskopioista virusta on raportoitu tähän mennessä yhden potilaan otsalohkonäytteessä ja yhden potilaan hajukäämissä, tosin viruspartikkelien luotettava tunnistaminen normaalirakenteista on vaativaa ilman varmennusta immunoelektronimikroskopialla (32,33).

COVID-infektion jälkeinen oireyhtymä

Runsaasti keskustelua on julkisuudessa herännyt mahdollisesta COVID-19-infektion jälkeisestä oireyhtymästä, jossa väsymys, uupumus ja neuropsykologiset oireet ovat keskeisiä ja heikentävät toimintakykyä työkyvyttömyyteen asti. Virusinfektion jälkeinen väsymysoireyhtymä on tunnettu ilmiö, joka vaatii määritelmänsä mukaisesti oireita vähintään kuuden kuukauden ajan sairastumisesta, ja siten COVID-19-infektion jälkeisen oireyhtymän osalta tutkimustietoa ei syksyllä 2020 ollut juuri käytettävissä.

Isossa-Britanniassa tehtiin laaja, yli 80 000 henkilön nettipohjainen kyselytutkimus, jossa COVID-19-infektion sairastaneeksi itsensä ilmoittamat henkilöt saivat pienemmän pistemäärän kognitiivisissa testeissä kuin iän, sukupuolen, koulutus- ja tulotason sekä aiempien sairauksien suhteen kaltaistetut verrokit (34). Tämä tutkimus on julkaistu vasta medRXiv-sivustolla, eikä se ole käynyt läpi vertaisarviointia, joten tuloksiin täytyy suhtautua varauksella – siksikin, että kyseessä on poikittaistutkimus, jossa vastaajien aiempaa kognitiivista suorituskykyä ei tiedetä.

Lisäksi vain 0,5 % henkilöistä kertoi saaneensa varmennuksen COVID-19-infektiostaan laboratoriotestillä. Mikä vielä tärkeämpää, tutkimukseen otettiin henkilöitä, jotka kokivat toipuneensa infektiosta, mutta tarkempaa aikaanalyysiä oireiden esiintymisestä ei tehty, joten ongelmien pysyvyyteen ei voida ottaa kantaa.

Ydinasiat

- Julkaisuja COVID-19-infektion neurologisista ilmentymistä on kertynyt paljon, mutta valtaosa niistä on tapausselostuksia.
- Neurologisista komplikaatioista yleisimpiä ovat aivoverenkiertohäiriöt, enkefalopatia ja immuunivälitteiset sairaudet.
- Neuropatologisissa tutkimuksissa tärkeimmät löydökset ovat olleet hypoksis-iskeeminen vaurio, verenvuodot ja epäspesifiset tulehdusmuutokset.
- Mahdollisesta COVID-19-infektion jälkeisestä oireyhtymästä tarvitaan lisää tutkimustietoa.

Potilastapauksia

HUS:ssa oli keväällä 2020 hoidossa ainakin viisi aivoinfarktiin sairastunutta potilasta, joiden COVID-19-infektiota pidettiin kliinisesti mahdollisena. Kahden heistä COVID-nukleiinihaponosoitustesti (NhO) oli positiivinen, muut hakeutuivat hoitoon hengitystieoireisiinsa nähden viivästyneesti. Viidestä potilaasta neljä oli miehiä, ja heidän keski-ikänsä oli 59 vuotta.

Valtasuonen tukos todettiin yhdellä potilaista, ja hänelle tehtiin endovaskulaarinen toimenpide. Kolme potilaista oli hoitojakson aikana tehohoidossa. Lisäksi teho-osastolla hoidettiin 38-vuotiasta COVID-NhO-positiivista miespotilasta, jolla oli vaikea neurologinen taudinkuva ja jolle tehtiin menehtymisen jälkeen neuropatologinen ruumiinavaus.

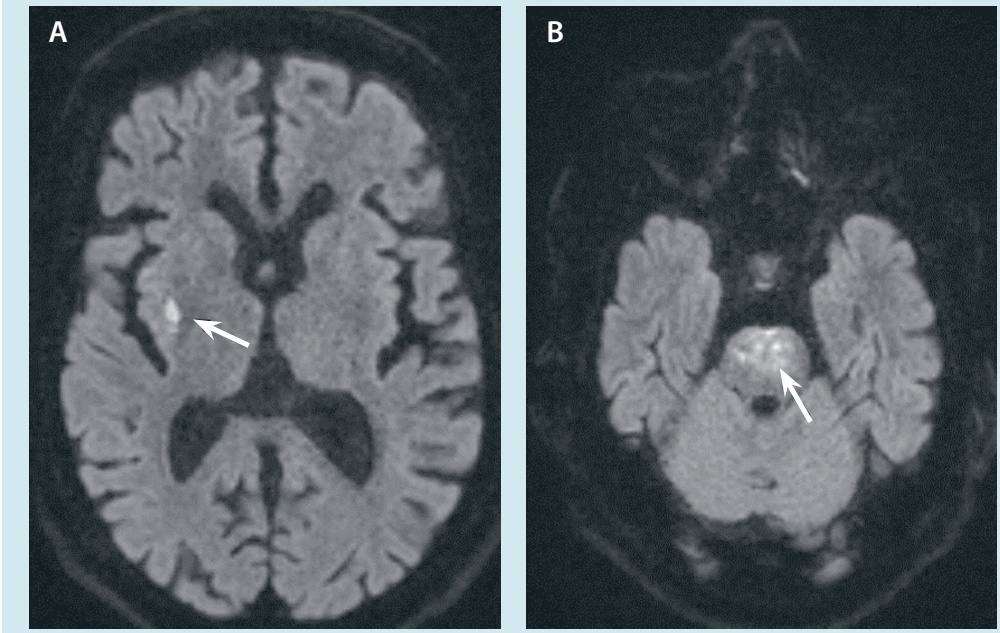

KUVA 2. Potilaan 2 pään magneettikuva (1,5 teslan, diffuusiosarjat). COVID-19-infektion aikana potilaalla todettiin aivoinfarktit oikealla capsula externan seudussa (**A**, nuoli) sekä molemmin puolin aivosillassa (pons) (**B**, nuoli). Lisäksi hänellä todettiin vaskulaarista degeneraatiota, joka sopi Fazekasin luokkaan 2.

Kuvaamme seuraavassa tarkemmin kaksi sairaalaantulovaiheessa COVID-NhO-positiiviseksi todettua aivoinfarktipotilasta sekä edellä mainitun COVID-19-infektioon menehtyneen potilaan.

Potilas 1. Kuusikymmentäkuusivuotiaalla naisella oli aivoverenkiertohäiriöiden riskitekijänä kohonnut verenpaine. Hän joutui hengitysvaikeuksien vuoksi yhdeksäksi päiväksi tehohoitoon. Keuhkosairauksien vuodeosastolle siirtymisen jälkeen hänellä huomattiin käsien kömpelyyttä.

Pään tietokonetomografiassa (TT) todettiin vasemmalla pikkuaivoissa kaksi pientä iskeemiseksi sopivaa harventumaa, joista toinen oli subakuutti ja toinen tuoreempi. Kaulavaltimoiden TT-angiografiassa ei todettu merkittäviä ateroskleroosimuutoksia tai muuta suonipoikkeavuutta. Rytmihäiriöitä ei todettu sairaalahoitojakson aikana.

Potilaalle aloitettiin asetyylisalisyylihappolääkitys, ja alkuun hän sai myös pienimolekyylistä hepariinia supistetulla annoksella anemian vuoksi. Myös atorvastatiinilääkitys aloitettiin ja verenpainelääkitystä jatkettiin. Kolme kuukautta myöhemmin neurologinen status todettiin normaaliksi, eikä Holter-tutkimuksessa todettu aivoinfarktille altistavaa rytmihäiriötä tai sydämen kaikukuvauksessa havaittu rakenteellista poikkeavuutta tai oikovirtausta.

Potilas 2. Kuusikymmentäkahdeksanvuotiaalla miehellä oli perussairauksina insuliinihoitoinen tyypin 2 diabetes sekä kohonnut verenpaine. Hän saapui päivystykseen äkillisen alaraajaheikkouden ja tasapainovaikeuden vuoksi. Pään TT:ssä ei tuolloin havaittu poikkeavaa, mutta seurantakuvauksessa pari päivää myöhemmin todettiin pienialainen verenvuoto oikealla capsula externan seudussa ja aivorungossa iskeemisiksi sopivia muutoksia.

Pään magneettikuvauksessa oikean capsula externan löydös osoittautui hemorragisoituneeksi infarktiksi ja aivosillassa keskiviivan molemmin puolin todettiin rajoittuneen diffuusion pesäkkeitä, jotka sopivat subakuuteiksi infarkteiksi (KUVA 2). Kaulavaltimoissa todettiin vähäistä pehmeää seinämäplakkia. Tarkempia sydäntutkimuksia ei tehty.

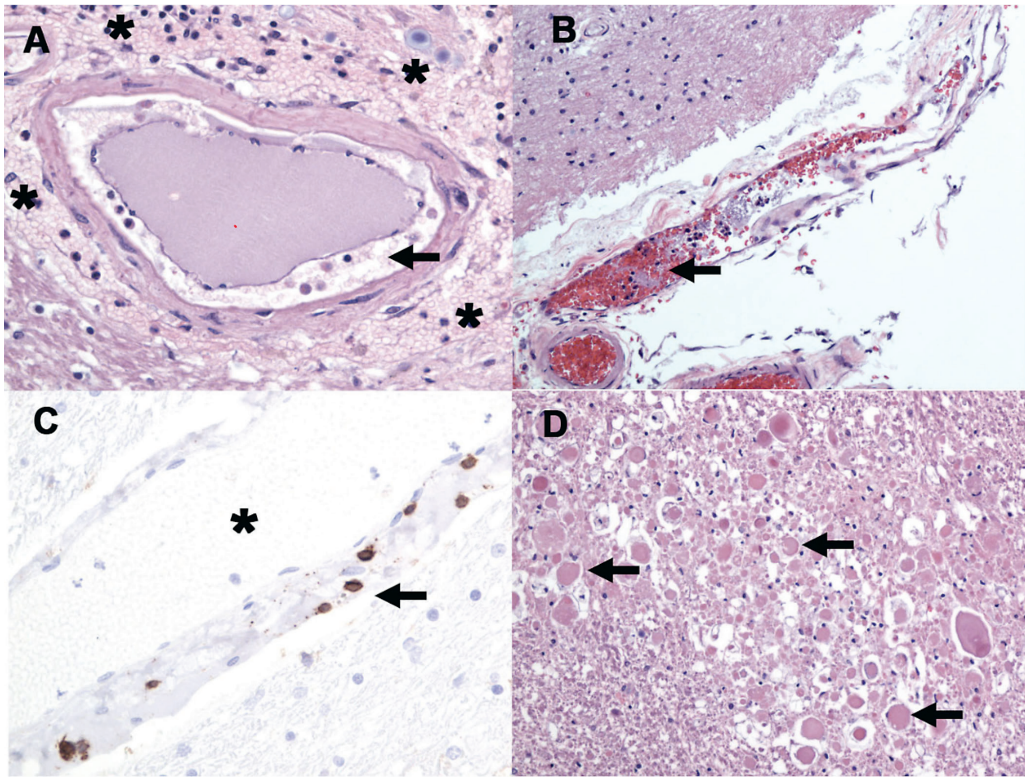

KUVA 3. Neuropatologisia muutoksia 38-vuotiaalla COVID-19-potilaalla. **A.** Aivoissa havaittiin runsaasti mikroverenvuotoja (vuotoalue merkitty tähdillä) ja aivoverisuonissa subendoteliaalista verenvuotoa (nuoli) (hematoksyliini-eosiinivärjäys, 400-kertainen suurennos). **B.** Muutamassa subaraknoidaalisessa ja parenkymaalisessa suonessa havaittiin niukkoja fibriinikertymiä (nuoli), jotka mahdollisesti edustivat mikrotrombien jäänteitä (hematoksyliini-eosiinivärjäys, satakertainen suurennos). **C.** Joissakin suonissa todettiin tulehdussoluja suonen seinämässä (verisuonen luumen merkitty tähdellä, immunohistokemiallinen CD45-värjäys, 400-kertainen suurennos). **D.** Erityisesti aivorungon alueella todettiin runsaasti aksonaalisia sferoideja, jotka sopivat vaikeaan hypoksis-iskeemiseen vaurioon (hematoksyliini-eosiinivärjäys, satakertainen suurennos). Enemmän kuvamateriaalia tapauksesta on saatavilla aiemmin julkaistussa englanninkielisessä artikkelissa (30).

Potilaalle aloitettiin asetyylisalisyylihappolääkitys sekä pienimolekyylinen hepariini neljän viikon ajaksi. Sen jälkeen pysyväksi lääkkeeksi tuli klopidogreeli. Potilas kotiutui jatkokuntoutuksesta kaksi kuukautta myöhemmin, mutta tarvitsi tuossa vaiheessa runsaasti apua päivittäistoiminnoissa.

Potilas 3. Kolmekymmentäkahdeksanvuotias mies sairasti kohonnutta verenpainetta, tyypin 2 diabetesta, johon liittyi pääte-elinvauriota, ja kärsi vaikeasta lihavuudesta (painoindeksi 38 kg/m^2). Hänellä oli seitsemän kuukautta aiemmin myös diagnosoitu Parkinsonin tauti.

Potilaan oireet alkoivat kuumeena, kurkkukipuna ja yskänä 23 päivää ennen hänen kuolemaansa. Hän joutui sairaalahoitoon yhdeksän päivää oireiden alkamisen jälkeen yhä pahenevan hengenahdistuksen vuoksi, jolloin hänet jouduttiin sedatoimaan, intuboimaan ja siirtämään teho-osastolle. Tuolloin tehty SARS-CoV2-testi oli positiivinen.

Seitsemän päivän tehohoidon jälkeen potilas ei enää ollut heräteltävissä sedaatiosta. TT:ssä ei ilmennyt selittävää löydöstä, mutta hypoksis-iskeemistä vauriota ja enkefaliittia pidettiin mahdollisina. Kahden viikon tehohoidon jälkeen neurologinen ennuste todettiin toivottomaksi, ja potilas kuoli, kun tehohoidosta luovuttiin.

Neuropatologisessa tutkimuksessa todettiin runsaasti akuutteja alle 1 mm:n kokoisia mikroverenvuotoja (KUVA 3 A). Lisäksi havaittiin

laajentuneita perivaskulaaritiloja erityisesti valkeassa aineessa, syvässä harmaassa aineessa ja aivorungossa. Vuotojen ulkopuolella olevassa aivoparenkyymissä tai aivokalvoissa ei havaittu enkefaliittiin tai meningiittiin viittaavaa.

Suonissa havaittiin vain niukkoja verihyytymien jäänteitä (**KUVA 3 B**), ja lisäksi joissakin suonissa todettiin lieviä tulehdusmuutoksia (**KUVA 3 C**) ja subendoteliaalista verenvuotoa (**KUVA 3 A**). Vaikea hypoksis-iskeeminen vaurio, joka jakaumaltaan sopi mikroverenkierron häiriöön ja johon liittyi aksonivauriota (**KUVA 3 D**), oli havaittavissa erityisesti aivorungossa ja supratentoriaalisessa valkeassa aineessa.

Lisäksi myeliinivärjäyksessä todettiin pieniä perivaskulaarisia pesäkkeitä, joissa oli myeliinikatoa ja myeliiniä sisältäviä mikrogliasoluja. Keskushermoston ulkopuolella keuhkoissa havaittiin vaikea diffuusi alveolaarinen vaurio sekä runsaasti mikrotrombeja verisuonissa. Mikrotrombooseja ja hypoksis-iskeemistä vauriota todettiin muissakin elimissä. Ruumiinavausnäytteissä ei voitu osoittaa virusta RT-PCR-tutkimuksella tai immunohistokemiallisesti aivoista, hajukäämeistä tai keuhkoista (30).

Lopuksi

Pitkäaikaisia seurantatutkimuksia tarvitaan sairastettuun COVID-19-infektioon liittyvistä neurologisista oireista, niiden kestosta ja vaikutuksista toimintakykyyn. Tässä jäännösoireiden strukturoitu kartoitus, pään magneettikuvaus ja neuropsykologin arvio olisivat suotuisia menetelmiä. Toisaalta COVID-19-infektion mahdolliset vaikutukset neurodegeneratiivisten sairauksien esiintyvyyteen tiedetään todennäköisesti vasta vuosikymmenten päästä.

Kun miljoonat ihmiset sairastuvat suhteellisen lyhyellä aikavälillä uuteen virusinfektioon, voidaan pitää odotettavana, että myös tapausselostuksia neurologisista ilmentymistä kertyy runsaasti, vaikka ilmiö olisikin lopulta suhteellisen harvinainen tai heijastelisi paremminkin yleisoireita kuin aivosairauden puhkeamista. Tämä ei kuitenkaan muuta tarvetta kohdata potilaiden ilmoittamat oireet ja pyrkiä hoitamaan esimerkiksi neuropsykologisia oireita parhaalla mahdollisella tavalla. ■

* * *

Kiitämme erikoislääkäri Jonas Kantosta avusta histologisen kuvan käsittelyssä.

SINI LAAKSO, LT, neurologian erikoislääkäri
HUS, Neurokeskus ja Helsingin yliopisto, translationaalisen immunologian tutkimusohjelma

LIISA MYLLYKANGAS, LT, dosentti, kliininen opettaja, patologian erikoislääkäri
Helsingin yliopisto, patologian osasto ja HUS, Diagnostiikkakeskus, HUSLAB

AKI HIETAHARJU, LT, dosentti, osastonylilääkäri
TAYS, neuroalojen ja kuntoutuksen vastuualue, neurologian vastuuyksikkö ja Tampereen yliopisto, lääketieteen ja biotieteiden tiedekunta

VASTUUTOIMITTAJA
Perttu Lindsberg

SIDONNAISUUDET
Sini Laakso: Luentopalkkio/asiantuntijapalkkio (Biogen, Merck), Korvaukset koulutus- ja kongressikuluista (Meck, Roche)
Liisa Myllykangas: Ei sidonnaisuuksia
Aki Hietaharju: Apuraha (Alnylam, Sanofi Genzyme), luentopalkkio/asiantuntijapalkkio (Alexion Pharmaceuticals, Sanofi, Teva, Pfizer, Merck), korvaukset koulutus- ja kongressikuluista (Actelion, Fresenius Medical Care, Sanofi, Pfizer, Teva, Genzyme, Shire, MSD, Merck, Novartis), luottamustoimet (NeuPSIG:n sihteeri (2018–20) ja puheenjohtaja (2020–), Suomen Neurologisen yhdistyksen neuroimmunologian alajaoksen puheenjohtaja, TAYS:n eettisen toimikunnan jäsen)

KIRJALLISUUTTA

1. Romero-Sánchez CM, Díaz-Maroto I, Fernández-Díaz E, ym. Neurologic manifestations in hospitalized patients with COVID-19: The ALBACOVID registry. Neurology, julkaistu verkossa 1.6.2020. DOI:10.1212/WNL.0000000000009937.
2. Mao L, Jin H, Wang M, ym. Neurologic manifestations of hospitalized patients with coronavirus disease 2019 in Wuhan, China. JAMA Neurol 2020;77:683–90.
3. Paterson RW, Brown RL, Benjamin L, ym. The emerging spectrum of COVID-19 neurology: clinical, radiological and laboratory findings. Brain 2020;143:3104–20.
4. Hassett CE, Gedansky A, Migdady I, ym. Neurologic complications of COVID-19. Cleve Clin J Med 2020;87:729–34.
5. Cagnazzo F, Arquizan C, Derraz I, ym. Neurological manifestations of patients infected with the SARS-CoV-2: a systematic review of the literature. J Neurol, julkaistu verkossa 30.10.2020. DOI:10.1007/s00415-020-10285-9.
6. Almqvist J, Granberg T, Tzortzakakis A, ym. Neurological manifestations of coronavirus infections – a systematic review. Ann Clin Transl Neurol 2020;7:2057–71.
7. Lechien JR, Chiesa-Estomba CM, De Siati DR, ym. Olfactory and gustatory dysfunctions as a clinical presentation of mild-to-moderate forms of the coronavirus disease (COVID-19): a multicenter European study. Eur Arch Otorhinolaryngol 2020;277:2251–61.
8. Pezzini A, Padovani A. Lifting the mask on neurological manifestations of COVID-19. Nat Rev Neurol 2020;16:636–44.
9. Shahjouei S, Naderi S, Li J, ym. Risk of stroke in hospitalized SARS-CoV-2 infected patients: A multinational study. EBioMedicine 2020;59:102939.
10. Fifi JT, Mocco J. COVID-19 related stroke in young individuals. Lancet Neurol 2020;19:713–5.
11. Zhou F, Yu T, Du R, ym. Clinical course and risk factors for mortality of adult in patients with COVID-19 in Wuhan, China: A retrospective cohort study. Lancet 2020;395:1054–62.
12. Ntaios G, Michel P, Georgiopoulos G, ym. Characteristics and outcomes in patients with COVID-19 and acute ischemic stroke: the global COVID-19 stroke registry. Stroke, julkaistu verkossa 9.7.2020. DOI:10.1161/STROKEAHA.120.031208.
13. Kanji S, Williamson DR, Yaghchi BM, ym. Epidemiology and management of atrial fibrillation in medical and noncardiac surgical adult intensive care unit patients. J Crit Care, julkaistu verkossa 4.1.2012. DOI:10.1016/j.jcrc.2011.10.011.
14. Walkey AJ, Greiner MA, Heckbert SR, ym. Atrial fibrillation among Medicare beneficiaries hospitalized with sepsis: incidence and risk factors. Am Heart J 2013;165:949–55.
15. Sivula M, Lassila R. COVID-19 - mikro- ja makrotromboosit komplikaatioiden taustalla. Duodecim 2020;136:1765–7.
16. Zito A, Alfonsi E, Franciotta D, ym. COVID-19 and Guillain-Barré Syndrome: a case report and review of literature. Front Neurol 2020;11:909.
17. Monti G, Giovannini G, Marudi A, ym. Anti-NMDA receptor encephalitis presenting as new onset refractory status epilepticus in COVID-19. Seizure 2020;81:18–20.
18. Keddie S, Pakpoor J, Mousele C, ym. Epidemiological and cohort study finds no association between COVID-19 and Guillain-Barré syndrome. Brain, julkaistu verkossa 14.12.2020. DOI:10.1093/brain/awaa433.
19. Azizi SA, Azizi SA. Neurological injuries in COVID-19 patients: direct viral invasion or a bystander injury after infection of epithelial/endothelial cells. J Neurovirol 2020;26:631–41.
20. Vlachoyiannopoulos PG, Magira E, Alexopoulos H, ym. Autoantibodies related to systemic autoimmune rheumatic diseases in severely ill patients with COVID-19. Ann Rheum Dis 2020;79:1661–3.
21. Wang EY, Mao T, Klein J, ym. Diverse functional autoantibodies in patients with COVID-19. medRxiv, julkaistu verkossa 12.12.2020. DOI:10.1101/2020.12.10.20247205.
22. Moriguchi T, Harii N, Goto J, ym. A first case of meningitis/encephalitis associated with SARS-Coronavirus-2. Int J Infect Dis 2020;94:55–8.
23. Domingues RB, Mendes-Correa MC, de Moura Leite FBV, ym. First case of SARS-COV-2 sequencing in cerebrospinal fluid of a patient with suspected demyelinating disease. J Neurol 2020;267:3154–6.
24. Huang YH, Jiang D, Huang JT. SARS-CoV-2 detected in cerebrospinal fluid by PCR in a case of COVID-19 encephalitis. Brain Behav Immun 2020;87:149.
25. Virhammar J, Kumlien E, Fällmar D, ym. Acute necrotizing encephalopathy with SARS-CoV-2 RNA confirmed in cerebrospinal fluid. Neurology 2020;95:445–9.
26. Zubair AS, McAlpine LS, Gardin T, ym. Neuropathogenesis and neurologic manifestations of the coronaviruses in the age of coronavirus disease 2019: a review. JAMA Neurol 2020;77:1018–27.
27. Cantuti-Castelvetri L, Ojha R, Pedro LD, ym. Neuropilin-1 facilitates SARS-CoV-2 cell entry and infectivity. Science 2020;370:856–60.
28. Mukerji SS, Solomon IH. What can we learn from brain autopsies in COVID-19? Neurosci Lett 2020;742:135528.
29. Lee MH, Perl DP, Nair G, ym. Microvascular injury in the brains of patients with Covid-19. N Engl J Med, julkaistu verkossa 30.12.2020. DOI:10.1056/NEJMc2033369.
30. Kantonen J, Mahzabin S, Mäyränpää MI, ym. Neuropathologic features of four autopsied COVID-19 patients. Brain Pathol 2020;30:1012–6.
31. Matschke J, Lütgehetmann M, Hagel C, ym. Neuropathology of patients with COVID-19 in Germany: a post-mortem case series. Lancet Neurol 2020;19:919–29.
32. Meinhardt J, Radke J, Dittmayer C, ym. Olfactory transmucosal SARS-CoV-2 invasion as a port of central nervous system entry in individuals with COVID-19. Nat Neurosci, julkaistu verkossa 30.11.2020. DOI:10.1038/s41593-020-00758-5.
33. Paniz-Mondolfi A, Bryce C, Grimes Z, ym. Central nervous system involvement by severe acute respiratory syndrome coronavirus-2 (SARS-CoV-2). J Med Virol 2020;92:699–702.
34. Hampshire A, Trender W, Chamberlain SR, ym. Cognitive deficits in people who have recovered from COVID-19 relative to controls: An N=84,285 online study. medRxiv, julkaistu verkossa 21.10.2020. DOI:10.1101/2020.10.20.20215863.